With the author's compliments

9

Beitrag zur Lehre der Tubenschwangerschaft.

Von

M. Muret.

(Mit 1 Tafel.)

(*Separatabdruck aus Zeitschrift für „Geburtshülfe und Gynäkologie“. Band XXVI. Heft 1.*)

With the author's compliments

9

Beitrag zur Lehre der Tubenschwangerschaft.

Von

M. Muret.

(Mit 1 Tafel.)

(*Separatabdruck aus Zeitschrift für „Geburtshülfe und Gynäkologie“. Band XXVI. Heft 1.*)

Beitrag zur Lehre der Tubenschwangerschaft.

Von

M. Muret.

(Mit 1 Tafel.)

Die Lehre der Tubenschwangerschaft hat in den letzten Jahren so grosse Fortschritte gemacht und die Anzahl der mitgetheilten Fälle hat sich so angehäuft, dass es wohl überflüssig wäre, die Casuistik durch die Mittheilung von weiteren, jetzt ganz banal gewordenen Beobachtungen noch zu vermehren. Es bleiben andererseits noch manche Fragen unbeantwortet und es kann die genaue Beschreibung der Fälle, die aus dem einen oder dem anderen Grunde von den gewöhnlichen abweichen, immerhin dazu beitragen, den Kreis unserer Kenntnisse auf diesem interessanten Gebiet zu erweitern.

Das sind die Gesichtspunkte, die mich veranlasst haben, unter den vielen Fällen von Tubengravidität, die ich Gelegenheit gehabt habe, in den letzten Jahren in der Strassburger Frauenklinik zu beobachten, einige zu wählen, welche ein ganz besonderes Interesse darboten, und mir geeignet erschienen, manche Frage ihrer Lösung nahe zu bringen. Diese Fälle, welche ausschliesslich Tubenschwangerschaften in den ersten Monaten betreffen, sind folgende:

Fall I.

Rechtsseitige Tubenschwangerschaft. — Tubenabort am Ende des ersten Monats. — Hämatocele. — Carcinom der Portio vaginalis. — Totalexstirpation des Uterus mit Entfernung der rechtsseitigen Adnexa und der Hämatocele.

Frau M., 37 Jahre alt, aus Strassburg, wurde am 4. August 1891 in die Klinik aufgenommen. Nichts Besonderes aus der Familienanamnese.

Mit 12 Jahren Typhus, mit 26 Jahren Pneumonie. Im 15. Jahre erste Menstruation. Periode stets regelmässig ohne Schmerzen, ziemlich profus, 3—4 Tage Dauer. 8 Geburten spontan und normal, 4 Fehlgeburten, Wochenbette normal, das letzte vor 4 Jahren. Letzte Periode vor 8 Tagen, sehr stark, mit Abgang von „Stücken", dauerte 6 Tage; Patientin musste wegen der starken Blutung das Bett hüten. Am Tag der Aufnahme bekam Patientin Nachmittags plötzlich beim Stuhlgang heftige Schmerzen im Unterleib, und es wurde ihr dabei schlecht. Dieselben Schmerzen traten dann mehrmals anfallsweise wieder auf, und der Zustand der Patientin wurde so bedenklich, dass man sie um 10 Uhr Abends in die Klinik brachte.

Status bei der Aufnahme: Die kräftig gebaute und gut genährte Frau sieht sehr leidend aus; verfallene Gesichtszüge; keine auffallende Blässe, aber fahle Gesichtsfarbe: kalte Extremitäten, Temperatur 35,8, Puls sehr klein und frequent. Patientin klagt über sehr heftige, anfallsweise sich steigernde wehenartige Schmerzen, welche von der Nierengegend aus beiderseits nach vorne ausstrahlen. Zunge nicht belegt; kein Colostrum aus den Brüsten auszudrücken. Lungen gesund. Herztöne sehr leise und schwach. Leib gleichmässig aufgetrieben, gespannt, überall druckempfindlich, zeigt nirgends eine Dämpfung. Leberdämpfung schmal, aber deutlich vorhanden. Aus den Genitalien kommt ein blutig schleimiger übelriechender Ausfluss. Vagina weit, Portio vaginal. voluminös, vordere Lippe sehr gross, hart, bildet einen Tumor mit unebener papillomatöser Oberfläche, der das Laquear ant. bereits ergriffen hat und die typische Beschaffenheit des Blumenkohlgewächses zeigt; hintere Lippe derb, nicht vergrössert, nicht ulcerirt. Cervix starr, Uterus etwas, aber nur wenig vergrössert, antevertirt; links ist eine Verdickung im Lig. lat. vorhanden, rechts nichts Abnormes fühlbar. Douglas frei, keine Vorwölbung der hinteren Laquears. Die Untersuchung ist durch die Dicke der Bauchdecken, durch die Empfindlichkeit des Leibes und durch die hochgradige Verstopfung der Patientin sehr erschwert.

Patientin bekommt Analeptica und Coffeïn 0,1 subcutan, worauf sie sich etwas erholt und die Temperatur bis 36,0 steigt.

Am 5. August Morgens sieht Patientin immer noch sehr schlecht bei einer Temperatur von 36,3 aus. Der Puls ist immer noch sehr klein und sehr frequent (150). Die Schmerzen sind noch sehr heftig, treten aber nur noch anfallsweise auf, wobei Patientin, die sonst apathisch daliegt, sehr unruhig wird und stöhnt. Keine ikterische Färbung des Gesichtes, Athmung sehr frequent und oberflächlich. Kein Erbrechen. Urin klar, hell, specifisches Gewicht 1030, kein Eiweiss, aber reichlich Zucker.

Nach einer Morphiumeinspritzung nimmt die Empfindlichkeit des Leibes bedeutend ab, so dass man genauer untersuchen kann: die innere Untersuchung ergiebt aber nichts Neues. Die Erscheinungen, welche keines-

wegs diejenigen der acuten Anämie, sondern eher eines schweren Chocks sind, sind schwer zu deuten: insbesondere spricht weder dieses Verhalten noch der Befund an den Genitalorganen für die Annahme einer geplatzten Tubengravidität: andererseits fehlen auch manche Symptome für die Diagnose einer Perforationsperitonitis, einer Gallen- oder Nierensteinkolik. Die Diagnose wird in suspenso gelassen, und bei der Möglichkeit einer schweren Stercoralkolik zunächst gegen die hochgradige Verstopfung mit grossen Darmeingiessungen gesehritten. Nach Entleerung von reichlichen Kothmassen bessert sich der Zustand der Patientin in auffallender Weise.

Am 7. August sieht Patientin ganz frisch aus, der Puls ist langsam und kräftig, der Appetit sehr gut; gestern wurde ohne Schmerzen eine zusammenhängende, sackartige Decidua ohne Chorionzotten ausgestossen. Der Urin enthält immer noch reichlich Zucker (3 %) und ausserdem Milchsäure.

9. August 1892. Patientin sieht blühend und ganz gesund aus; kein Zucker mehr im Urin.

12. August 1892. Die Untersuchung in Narkose ergiebt Folgendes: Schleimhaut der Vagina etwas bläulich verfärbt, vordere Muttermundslippe in einen papillomatösen, an der Oberfläche ulcerirten Tumor umgewandelt, der das vordere Laquear bereits ergriffen hat. Der nur wenig vergrösserte Uterus ist elevirt und anteponirt: hinter ihm, den Douglasschen Raum ausfüllend, ist eine elastische Geschwulst vorhanden, welche nach beiden Seiten in die Höhe geht und weit über den Fundus uteri bis zur Hälfte zwischen Nabel und Symphyse reicht; seine obere Grenze ist nicht scharf, sondern geht in offenbar adhärente gurrende Därme über. Auf der linken Seite lässt sich die Tube nur eine kurze Strecke vom Uterus bis auf den Tumor verfolgen, während die rechte Tube eine nussgrosse Anschwellung vor dem Tumor bildet, mit welchem sie zusammenhängt. Die Diagnose wird jetzt entsprechend diesem Befund und mit Berücksichtigung des Abgangs einer Decidua auf Haematocele retrouterina infolge einer rechtsseitigen geplatzten Tubenschwangerschaft bei Carcinom der Portio vaginalis gestellt.

Unter einer zweckmässigen Behandlung, welche in Bettruhe, heissen Ausspülungen, Salzwasserumschlägen, Jodkali etc. bestand, wurde die Hämatocele allmälig kleiner, während das Carcinom der Portio deutlich Fortschritte machte.

Am 17. September stellte sich zum ersten Male die Periode wieder ein, sie dauerte 3 Tage und war mässig stark. Urin ohne Eiweiss und Zucker.

15. October. Nach Ablauf der Periode, welche sich vor einigen Tagen eingestellt hatte, wird heute folgender Befund erhoben: Das Carcinom der Portio ist grösser geworden, auf der linken Seite geht es hart

an die Blase heran, in welcher man an dieser Stelle mit dem Katheter eine derbe Falte fühlt. Der Uterus ist anteponirt; im Douglas ist ein derber faustgrosser Tumor (die geschrumpfte Hämatocele) vorhanden, der deutlich in die, eine weiche Anschwellung bildenden rechten Adnexa übergeht, während die linken Anhänge nur wenig verdickt sind. Die einzig und allein hier in Betracht kommende Freund'sche Operation wird für die nächste Zeit in Aussicht genommen und am 31. October von Herrn Professor Freund in folgender Weise ausgeführt: Zunächst Umschneidung der Portio vaginalis in der linken Seitenlage ohne Narkose und stumpfe Lospräparirung der Blase vom Uterus vorne und seitlich, was links aber wegen des carcinomatösen Knoten nicht recht gelingt.

Dann Narkose (Aether und Chloroform) ohne Störung. Hohe Lagerung des Steisses nach Freund. Schnitt in der Linea alba vom Nabel bis zur Symphyse. Bauchdecken sehr dick und fettreich. Nach der Eröffnung der Bauchhöhle sieht man hinter der Symphyse den breiten, etwas nach links gelagerten Fundus uteri: Von der rechten Tubenecke entspringt ein längliches, nach aussen zu daumendickes, bläulich durchschimmerndes Gebilde, welches mit Dünndarmschlingen adhärent ist und offenbar der rechten Tube entspricht. Die ganze hintere Fläche des Uterus ist mit dicken Schwarten verwachsen, welche selbst mit Darmschlingen fest adhäriren. Rechts hinter der Tube fühlt man noch unterhalb der adhärenten Darmschlingen eine grössere derbe tumorartige Masse, die in die Tiefe geht. Zunächst werden die Darmadhäsionen vorsichtig gelöst, dann geht man mit der ganzen Hand hinter den Uterus ein und trennt stumpf die Adhäsionen, welche bis auf den Boden der Douglas'schen Tasche herunter reichen; es gelingt in dieser Weise mit Mühe einen länglich ovalen faustgrossen Tumor zu enucleiren, der eine gelblich weisse Oberfläche zeigt, mit dem abdominalen Ende der rechten Tube in Zusammenhang steht und den erwähnten Tumor darstellt. Nach Aufsuchen des Cöcum, welches nirgends adhärent ist, werden die Vasa spermatica unterbunden und eine Reihe von Nähten durch die Basis des Ligamentum latum dextrum gelegt, wonach dasselbe oberhalb der Ligaturen abgetrennt wird. Das linke Ligamentum latum ist sehr kurz; deshalb wird zunächst der Uterus mit einer Uteruszange gefasst und in die Höhe gezogen: danach ist erst die Unterbindung des Ligamentum möglich. Querschnitt durch das Peritoneum der vorderen Fläche des Uterus oberhalb der Blase; die stumpfe Ablösung der letzteren gelingt leicht vorne und rechts; links dagegen, wo der carcinomatöse Knoten auf die Blase übergeht, muss ein Zipfel derselben unterbunden werden. Nach Durchstossung des Bodens der Douglas'schen Tasche und des hinteren Laquears mit der stumpfen Tenette wird jetzt von dort aus die Basis der Ligamenta lata und das Laquear vaginae ringsum unterbunden, wonach der Uterus mit den an

ihm noch sitzenden rechten Anhängen entfernt wird (die Hämatocele ist bei den Manipulationen inzwischen von dem abdominellen Ende der Tube abgerissen).

Nach Säuberung des Operationsfeldes werden sämmtliche Stümpfe mit den Unterbindungsfäden nach der Vagina zu invertirt, ein Stück Jodoformgaze von oben in die vaginale Oeffnung eingelegt, das Ende desselben durch die Vulva herausgeleitet und das Peritoneum der Blase an das gegenüberliegende der hinteren Wand der Douglas'schen Tasche angenäht, so dass die Bauchhöhle vollständig abgeschlossen ist. Bauchdeckennaht mit Silberdraht und Seide. Dauer der Operation 1½ Stunden.

Am Ende der Operation ist, trotz dem geringen Blutverlust, der Puls sehr schlecht geworden; 2 Stunden nach der Operation ist die Temperatur 35,3, der Puls sehr klein, manchmal kaum fühlbar, die Extremitäten kalt; dabei keine Blässe, sondern gute Gesichtsfarbe. Diese Erscheinungen erinnern lebhaft an diejenigen, die Patientin bei der Aufnahme zeigte. Warme Bettflaschen, Einwickelung der Extremitäten, Coffeïn und Campher subcutan: warme Kaffee- und Bordeauxklystiere. Im Laufe des Nachmittags geht die Temperatur langsam in die Höhe und der Puls hebt sich. 3 Stunden nach der Operation wird mit dem Katheter eine reichliche Menge Urin entleert: er hat ein specifisches Gewicht von 1030 und enthält reichlich Zucker, während er am Abend vorher ganz normal war.

Nach 24 Stunden hatte sich Patientin erholt und konnte spontan uriniren. Der Urin enthält noch reichlich Zucker und Milchsäure.

4. November 1891. Temperatur 37,4, 37,5. Patientin ist schläferig, Puls gut und kräftig. Die Blähungen gehen ab, und heute erfolgte der erste Stuhlgang. Kein Zucker mehr im Urin.

Der sonst glatte Verlauf wurde dann durch eine ausgedehnte Bauchdeckenphlegmone gestört, welche ein mässiges Fieber verursachte: später bildete sich in der linken Seite, entsprechend den zurückgebliebenen linken Adnexen ein kleines Exsudat, welches sich aber bald zurückbildete; Patientin konnte infolge dessen erst am 6. December das Bett verlassen, und am 19. December gesund entlassen werden.

5 Wochen nach der Entlassung stellte sich Patientin vor, und man constatirte harte Carcinomknoten in der Vaginalnarbe, sowie eine Thrombose der linken Femoralis. Von dieser Zeit an entwickelt sich das Recidiv sehr rasch und das Carcinom geht sehr bald auf das linke Parametrium und auf die Blase über. Patientin leidet an sehr heftigen Schmerzen, namentlich in der rechten Nierengegend. Das wachsende Carcinom bildet nach einigen Monaten eine grosse harte Geschwulst, welche die Symphyse um die Breite der Hand überragt, und Patientin stirbt an Marasmus am 18. Juli 1892.

Die Section ergab: Ausgesprochene Anämie, allgemeinen Hydrops, leichte Pleuritis, fibrinöse Pericarditis. Die Beckenorgane sind vollständig unter einander verwachsen und bilden einen Tumor, der die Symphyse handbreit überragt: in diesem Tumor grosse Carcinomknoten: Zahlreiche Metastasen in der Leber, im Bauchfell und in den Mesenterialdrüsen: grosse carcinomatöse Blasenscheidenfistel; beiderseits Hydronephrose, rechts nephritische und paranephritische Abscesse. Am Gehirn sowie am Pancreas nichts Abnormes.

Beschreibung des Präparates. Das Präparat besteht aus dem Uterus mit den rechtsseitigen, an ihm noch festsitzenden Adnexen und aus der Hämatocele. Der Uterus ist 9 cm lang, 6 cm breit und 3½ cm dick. Das dicke Corpus ist von der voluminösen Portio durch einen schmalen Cervix getrennt. Die vordere Muttermundslippe, sowie ein Theil des vorderen Laquear, welches mit entfernt wurde, sind von einem harten Tumor mit papillomatöser Oberfläche, von welchem die oberflächlichen Theile leicht abbröckeln, eingenommen, während die ganz normale hintere Muttermundslippe sich halbmondförmig hinter dem Tumor ausbreitet. Ein Längsschnitt durch die Mitte der hinteren Wand des Uterus zeigt, dass die Neubildung einen die ganze vordere Lippe einnehmenden flachen, 2 cm dicken Knoten darstellt, der erst am äusseren Muttermund die Oberfläche erreicht, um dann das beschriebene papillomatöse Geschwür ausschliesslich auf der äusseren Fläche der Portio und auf dem vorderen Laquear vaginae zu bilden. Der Cervix ist unverändert, schmal, 4 cm lang und geht in ein 3 cm langes Cavum uteri über; dasselbe zeigt an der vorderen und hinteren Wand diffus ausgebreitete zottige Wucherungen, welche die ganze, an sich ziemlich enge Höhle ausfüllen, während die Seitentheile nur eine verdickte Schleimhaut zeigen. Die Dicke der Uteruswand am Fundustheil beträgt 2 cm.

Die rechte Tube verläuft zunächst in normaler Weise nach aussen, ohne eine Verdickung zu zeigen; von der Mitte an nimmt sie ziemlich plötzlich an Mächtigkeit zu und erreicht nach aussen die Dicke eines Fingers; ihre Länge beträgt 9 cm; in ihrem äusseren Theil beschreibt sie einen leichten Bogen nach hinten und unten zu; das Ostium abdominale ist weit offen; an ihm hängen Gewebsfetzen, die auf den ersten Blick für die Fimbrien gehalten werden können, umsomehr als eine Falte mit zerhacktem freiem Rand vom Ostium abdomin. nach dem Ovarium zieht; indessen gelingt es nur

am oberen Umfang eine Fimbrie mit Sicherheit nachzuweisen, während die anderen in den zahlreichen bindegewebigen Pseudomembranen nicht zu finden sind. An dem so veränderten abdominellen Ende der Tube sass die Hämatocele fest angeklebt; dieselbe riss, wie oben erwähnt, während der Operation von der Tube ab.

Die Tube zeigt nirgends eine Verletzung der Wand und wird von dem uterinen Ende aus der Länge nach aufgeschnitten. Sie bietet zunächst ein normales Verhalten dar, es wird dann 4½ cm weit vom Uterus das Lumen sehr eng und es zeigt der Canal einen geschlängelten Verlauf. Die Sondirung gelingt nur mit Mühe durch diese etwa 1 cm lange Strecke und man gelangt dann ziemlich plötzlich in die erweiterte Ampulle, welche an der weitesten Stelle einen Umfang von 2½ cm zeigt, während ihre Wand 4 mm dick ist.

Das Ovarium, welches einen 4½ cm langen, 2½ cm breiten und 1½ cm dicken Körper darstellt, ist mit der hinteren Fläche des Lig. lat. und mit der Tube verwachsen; es zeigt ein fast nussgrosses Hämatom an seiner Oberfläche.

Die Hämatocele bildet einen faustgrossen, länglich ovalen Tumor, dessen Länge 7 cm, Breite 5 cm und Dicke 4 cm beträgt. Im frischen Zustand war seine Oberfläche gelblichweiss gefärbt und zeigte Rauhigkeiten und zerrissene Adhäsionen. Ein Durchschnitt durch den Tumor lässt erkennen, dass er aus einer 2—4 cm dicken weisslichgelben Kapsel und einem gleichmässigen braunrothen hervorquellenden Inhalt besteht. Das grosse, im frischen Zustand halbfeste Gerinnsel lässt sich ohne grosse Mühe von der derben Kapsel wie aus einer Schale enucleiren und zeigt überall dieselbe Consistenz.

Die mikroskopische Untersuchung der Präparate verdanke ich der Freundlichkeit meines Collegen, Herrn Privatdocenten Dr. M. B. Schmidt, ersten Assistenten des pathologischen Instituts, wem ich dafür hier meinen besten Dank aussprechen möchte. Sein Bericht lautet folgendermassen:

„Die mikroskopische Untersuchung des äusseren Tubenendes, an welchem die Schleimhaut mit einem ziemlich geradlinigen Saum endigt, ergiebt, dass der freie fimbrienlose Rand nicht durch eine frische Abreissung oder gar nachträgliches Abschneiden zu Stande gekommen ist. Der Rand, über welchen die Schleimhaut sich etwas ausstülpt, ist glatt, nur in seinem Bereich zeigen alle Schichten der Wand eine geringe, zellige Infiltration, und zwar mehr als im übrigen Theil der Tube, wo nur hier und da um die Gefässe Rund-

zellenhaufen liegen; innerhalb der infiltrirten Partie ist etwas körniges Blutpigment eingestreut, welches der Tubenwand an anderen Stellen fehlt. An allen untersuchten Stellen der Tubenschleimhaut ist das normale, nicht abgeplattete Cylinderepithel vorhanden und nirgends sind Deciduazellen zu finden.

Die weissliche Kapsel, welche das rothe, grosse Blutcoagulum einschliesst, ist ziemlich scharf gegen dasselbe abgegrenzt, doch bleiben beim Abschälen überall dünne, festhaftende Bröckel davon auf ihrer Innenfläche sitzen: die Kapsel, bis 3 mm dick, erweist sich histologisch als eine in bindegewebiger Organisation begriffene Membran mit Blutgefässen, welche in ziemlich weiten Abständen und annähernd senkrechter Richtung von aussen nach innen aufsteigen und nach allen Seiten hin auf diesem Wege Aestchen abgeben. In den äusseren Schichten schon ausgesprochen bindegewebig, enthält sie nach innen zu in zunehmender Masse balkige hyaline Substanz. An allen Stellen der Kapsel liegt scholliges Pigment; elastische Fasern konnten nirgends nachgewiesen werden, auch nicht bei Anwendung specifischer Färbung. Mikroskopisch ist die Grenze zwischen Hülle und Coagulum keine ganz scharfe und geradlinige, sondern zahlreiche Blutgefässe, von jungem Bindegewebe begleitet, senken sich allenthalben von jener in die geronnenen Blutmassen hinein. Man gewinnt somit den Eindruck einer von aussen nach innen fortschreitenden Organisation des Coagulums. Die Untersuchung auf Chorionzotten fiel negativ aus; allerdings konnte sie nur am gehärteten Präparat vorgenommen werden.

In der verdickten, stark zerklüfteten vorderen Muttermundslippe findet die mikroskopische Untersuchung ein Plattenepithelcarcinom, dessen Alveolen tief zwischen die Muskeln eindringen. Im Bereich der rauhen Partie im Fundus zeigt die Schleimhaut eine starke Verdickung, hauptsächlich beruhend auf einer Wucherung der drüsigen Elemente; hier und da dringen einzelne Drüsenschläuche nach der Tiefe zwischen die Muskelbündel vor, halten jedoch dabei immer die Form regelmässig gebauter hohler Cylinderzellenschläuche ein und sind regelmässig von einem Hof spindelzellreichen Bindegewebes umsäumt; man kann darin also nicht mehr als eine allerdings auffallend tief reichende gutartige Wucherung des Schleimhautgewebes erblicken und muss den ganzen Process der Fundusschleimhaut als Endometritis glandularis hyperplastica auffassen.“

Epikrise. Es handelte sich also in diesem Falle um eine rechtsseitige Tubengravidität mit Ausgang in Abort und Hämatocele bei gleichzeitigem Vorhandensein eines Carcinom der Portio vaginalis.

Es gelang zwar weder Chorionzotten noch Bestandtheile einer Frucht aufzufinden, aber der Abgang einer Decidua aus dem Uterus, die Bildung einer Hämatocele, die Veränderungen der Tube, machen doch die Annahme einer Tubengravidität ganz sicher. Die Untersuchungen von Keller [1]) haben ja gezeigt, wie schwer der Nachweis von Chorionzotten manchmal ist und bewiesen, dass in späteren Zeiten das Auffinden derselben sogar unmöglich sein kann. In meinem Falle waren fast 3 Monate zwischen dem Tubenabort und der Operation vergangen, und man konnte ebensowenig erwarten, in der Tube noch Deciduazellen zu finden; in der That kann man wohl voraussetzen, dass nach so langer Zeit die Rückbildung der Schleimhaut in einer Tube, die sich ihres Inhalts vollständig entledigt hat, eine vollständige sein wird.

Das Ei hatte sich offenbar in der erweiterten Ampulle der Tube festgesetzt; da die Tube ein weit offenes Ostium abdominale und nirgends eine Rupturstelle zeigt, ist wohl anzunehmen, dass das Ei unter den schweren beschriebenen Symptomen durch das Ostium abdominale in die Bauchhöhle ausgestossen worden ist, und dass das dabei ergossene Blut auf demselben Wege in die Bauchhöhle gelangte, wo dasselbe durch Abkapselung zur Bildung der Hämatocele führte. Dieser Fall reiht sich also an die zuerst von Werth [2]) beschriebenen Beobachtungen von Tubenabort an; ähnliche Beobachtungen sind von Veit [3]), Westermark [4]), Sänger [5]), Orthmann [6]),

---

[1]) Keller, Zur Diagnose der Tubengravidität. Zeitschr. f. Geb. u. Gyn. 1890, Bd. 19. — Vgl. auch Zweifel, Vorlesungen über klinische Gynäkologie. Berlin 1892, S. 290.

[2]) Werth, Beiträge zur Anatomie und zur operativen Behandlung der Extrauterinschwangerschaft. Stuttgart 1887.

[3]) Veit, Zeitschr. für Geb. u. Gyn. Bd. 12 Heft 2. Centralbl. für Gyn. 1885, S. 796. Centralbl. für Gyn. 1886, Nr. 24.

[4]) Westermark, Hygiea Nr. 6. Refer.: Centralblatt für Gynäk. 1885, Nr. 41, und Lancet 1885, Bd. 2 S. 302.

[5]) Sänger, Centralblatt für Gyn. 1890, Nr. 25.

[6]) E. G. Orthmann, Ueber Tubenschwangerschaft in den ersten Monaten mit besonderer Berücksichtigung der anatom.-pathol. Befunde. Zeitschr. für Geb. u. Gyn. 1890, Bd. 20.

Sutton[1]), Zweifel[2]) etc. gemacht worden; in allen diesen Fällen aber handelt es sich um unvollständige Aborte, um Tubenmolen, bei offenem Ostium abdominale, während in meinem Falle eine Ausstossung des ganzen Eies, ein vollständiger Tubenabort vorlag. Solche Fälle von vollständigen Tubenaborten mögen in der ersten Zeit der tubaren Gravidität häufig sein, sich unter dem Bild einer keinen weiteren Eingriff erheischenden Hämatocele verstecken und deshalb der Beobachtung entgehen: jedenfalls habe ich unter den Fällen von Tubenaborten, die in der Literatur beschrieben sind, keinen derartigen gefunden, obschon Veit[3]) und Sutton[4]) auch von der Ausstossung des Eies aus der Tube sprechen. Dieser Vorgang wäre dem spontanen, vollständigen Abort bei uterinen Graviditäten an die Seite zu stellen, während die Fälle von Molenbildung in der Tube bei offenem Ostium abdominale mit dem protrahirten imperfecten Abort zu vergleichen wären (Sutton).

Dem entsprechend und im Gegensatz zum klinischen Bilde der letzteren Fälle war in dem oben mitgetheilten Falle der Abort mit einem einzigen kaum 2 Tage dauernden Anfall beendet. Das klinische Bild desselben war allerdings ein sehr eigenthümliches und von den sonst bei extrauterinen Graviditäten beobachteten und beschriebenen acuten Zufällen ganz verschiedenes, weshalb auch die Diagnose im Anfang unmöglich war. Die Symptome: subnormale Temperatur, kleiner frequenter Puls, verfallene Gesichtszüge, ängstlicher, leidender Gesichtsausdruck ohne auffallende Blässe, sind in der That keineswegs die Erscheinungen der acuten Anämie, wie bei der Ruptur der schwangeren Tube, sondern diejenigen des Chocs, wie man ihn nach schweren Operationen, bei der Perforationsperitonitis, bei Verletzungen der Abdominalorgane, und auch bei heftigen Koliken sieht. Die Blutung kann übrigens keine sehr bedeutende gewesen sein, weil die Patientin sich sehr schnell erholte und das mit einem Schub entleerte Blut zur Bildung einer keineswegs sehr grossen Hämatocele führte.

---

[1]) J. Bland Sutton, Surgical diseases of the ovaries and Fallopian tubes including Tubal Pregnancy. London 1891.

[2]) Zweifel, Ueber Extrauteringravidität und retrouterine Hämatome. Archiv für Gynäkologie Bd. 41 Heft 1 u. 2.

[3]) Veit, Behandlung der Extrauterinschwangerschaft. Verhandlungen der deutschen Gesellschaft für Gynäkologie. Dritter Congress in Freiburg. Leipzig 1890.

[4]) l. c.

Hervorzuheben wären auch die heftigen, wehenartigen Schmerzen, welche dabei auftraten; obschon Frankenhäuser und Kuhn[1]) sie als typisch für das Hämatoma periuterinum halten, treten sie meiner Erfahrung nach, und wie dieser Fall es namentlich zeigt, wie Zweifel[2]) es auch betont, gerade bei den intraperitonealen Blutergüssen nicht so selten auf. Diese Schmerzen sind wohl in diesem Falle zum Theil auf die Contractionen der Tube zurückzuführen, und es liegt nahe, dieselben in ursächlichen Zusammenhang mit dem Auftreten des Chocs zu bringen; es ist nämlich bekannt, dass heftige Schmerzen, namentlich Koliksehmerzen ähnliche Erscheinungen hervorrufen können, und ich erinnere an die hochgradigen nervösen dem Choc ähnlichen Erscheinungen, welche man manchmal im Beginn eines uterinen Aborts, oder bei der Entfaltung oder Erweiterung eines unnachgiebigen Cervix beobachten kann; bei dieser Gelegenheit möchte ich übrigens bemerken, dass in meinem Falle die Möglichkeit einer derartigen Reflexeinwirkung infolge der Ausstossung der Decidua durch den carcinomatösen Cervix ausgeschlossen ist, indem letztere erst 2 Tage nach dem Anfall stattfand. Wie gross aber der Einfluss des Schmerzes auf das Zustandekommen solcher Erscheinungen sein kann[3]), erhellte mir namentlich aus einem Falle von Hämatocele, den ich vor Kurzem beobachtete: die Patientin war plötzlich erkrankt mit allen Zeichen einer inneren Blutung und mit heftigen Schmerzen im Leib, ich fand einen abgekapselten Bluterguss in dem Douglas'schen Raum, und einen ausserordentlich kleinen, frequenten Puls; nach einer Morphiumeinspritzung, welche die heftigen Schmerzen beseitigte, wurde der Puls bald wieder kräftig und es gingen die schweren Erscheinungen bald vorüber.

So wichtig mir der Schmerz überhaupt, und hier die schmerzhaften Tubencontractionen in Bezug auf das Auftreten der Chocsymptome auch erscheinen, möchte ich doch sie nicht ausschliesslich zur Erklärung des klinischen Bildes heranziehen und auch die un-

---

[1]) J. Kuhn, Ueber Blutergüsse in die breiten Mutterbänder und in das den Uterus umgebende Gewebe. Inaug.-Dissert. Zürich 1874.

[2]) Zweifel, Zur Behandlung der Blutergüsse hinter der Gebärmutter. Archiv für Gynäk. Bd. 22.

[3]) Vgl. Gröningen, Ueber den Shock. Wiesbaden 1885. Dieser Autor will allerdings dem Schmerz in der Aetiologie des Chocks keine Rolle anerkennen.

zweifelhafte, mechanische Einwirkung des durch das Ostium abdominale ergossenen Blutes auf das Peritoneum berücksichtigen. Dass auch die Reizung des Peritoneums zum Auftreten der Choeerscheinungen wesentlich beitrug, scheint mir um so wahrscheinlicher, als in diesem Falle genau dieselben Symptome sich nach der Laparatomie einstellten. In ähnlicher Weise sucht Schwarz[1]) durch den durch eine solche Einwirkung des Blutes auf die Nervenendigungen des Peritoneums verursachten Choe den rapiden Tod einer Patientin zu erklären, bei welcher eine Hämatoeele geplatzt war und die Section keinen hohen Grad von Anämie nachwies. Ich glaube übrigens, dass in jedem Falle von innerer Blutung bei geplatzten Tubengraviditäten Chocerscheinungen vorhanden sind, die das Bild der acuten Anämie verschlimmern, aber durch die Symptome der letzteren verdeckt sind. In dieser Weise lässt sich meiner Meinung nach erklären, dass in manchen anscheinend verzweifelten Fällen die Patientinnen sich noch und manchmal sogar sehr rasch erholen können, und dass die Laparatomie, welche oft erst nach vielen Stunden ausgeführt wird, doch noch rettend einwirkt. Die Anämie ist eben in solchen Fällen nicht immer so hochgradig als es zunächst nach den klinischen Symptomen den Anschein hat, und ihr Grad wird eigentlich erst nach dem Aufhören der begleitenden Choeerscheinungen richtig erkannt. Der vorhin erwähnte Fall von Hämatocele, in welchem nach einer Morphiumeinspritzung der Puls viel besser wurde, gehört auch in dieser Beziehung hierher. Ebenso erklärt sich, wie im Falle von Schwarz, dass der Exitus letalis gelegentlich ohne bedeutende Anämie lediglich infolge der Einwirkung des Blutes auf das Peritoneum eintreten kann. Dass übrigens das blosse Vorhandensein des Blutes im Abdomen Choeerscheinungen hervorrufen kann, die gelegentlich den Erscheinungen der acuten Anämie ähnlich sind und nach Entfernung der Blutcoagula verschwinden, geht aus folgender Beobachtung hervor: Nach einer Ovariotomie, welche von Herrn Prof. Freund kurze Zeit vor der Periode ausgeführt wurde, trat eine Nachblutung aus dem Stiel ein, welche einen Collaps der Operirten verursachte. Man war also genöthigt, den Bauch wieder aufzumachen und konnte schnell die blutende Stelle umstechen: absichtlich entfernte man

[1]) Schwarz, Verhandlungen der deutschen Gesellschaft für Gynäkologie. 2. Congress in Halle. Leipzig 1888.

aber die zahlreichen in der Bauchhöhle liegenden Blutcoagula nicht. Da die Patientin sich darauf keineswegs erholte, wurde zum 3. Male die Laparatomie ausgeführt, und es fand sich dabei keine frische Blutung vor. Diesmal aber wurden die Blutgerinnsel sorgfältig entfernt, und bald darauf liessen die bedenklichen Erscheinungen nach, der Puls wurde besser, die Patientin erholte sich und genas.

Es ist nun wohl begreiflich, dass beim Tubenabort die Symptome der inneren Blutung, welche bei der Ruptur der Tube meistens so stark ausgeprägt sind, zurücktreten, indem gewöhnlich nur zunächst Tubenkoliken, Tubenwehen sich einstellen, und die Blutung keine hochgradige zu sein braucht. Dabei müssten etwaige Chocsymptome um so mehr hervortreten. Ohne letztere als pathognomonisch für diesen Process hinstellen zu wollen, und ohne zu leugnen, dass zur Erklärung derselben man wohl noch eine besondere Reizbarkeit des Nervensystems annehmen muss, finde ich es immerhin sehr bemerkenswerth, dass, wie es aus meinem einzig dastehenden Falle hervorgeht, derartige Chocerscheinungen gerade bei der Ausstossung des Eies aus der Tube in so hohem Grade sich einstellen können, und es liefert in dieser Beziehung dieser Fall einen interessanten Beitrag zur Symptomatologie dieses Processes.

Als begleitende Erscheinung des Choc's wäre ferner in diesem Falle das Auftreten von Zucker und Milchsäure im Urin zu notiren. Diese Erscheinung trat 2mal vorübergehend auf, 1mal nach den Chocerscheinungen bei der Ausstossung des Eies aus der Tube und bei der Bildung der Hämatocele, das zweite Mal nach der Operation, als dieselben übrigen Symptome sich wieder einstellten. Jedesmal dauerte die Zuckerausscheidung einige Tage, während mehrfach in der Zwischenzeit vorgenommene Untersuchungen des Urins negativ ausfielen; der Zuckergehalt des Urins schwankte zwischen 2 und 3%. Diese interessante Beobachtung veranlasste mich in jedem Fall von geplatzter Tubengravidität mit innerer Blutung und von Hämatocelenbildung den Urin auf Zucker zu untersuchen und nur in einem Falle konnte ich eine ähnliche Beobachtung machen; es handelte sich um eine 32jährige Frau, die immer gesund gewesen war, 6 Geburten durchgemacht hatte und am 7. August 1892 nachts plötzlich, ohne dass die Periode ausgeblieben war, Schwindel und heftige wehenartige Schmerzen im Leib bekam. Die Patientin sah ausserordentlich blass aus und zeigte einen sehr schlechten kleinen Puls: ich fand einen abgekapselten sehr empfindlichen Tumor im

Douglas, der von der rechten Tube auszugehen schien, und ohne Zweifel als eine acut entstandene Hämatocele aufzufassen war. Der Urin enthielt 3% Zucker. Die Patientin erholte sich sehr rasch und nach 24 Stunden war der Zucker aus dem Urin verschwunden.

Wie ist nun diese interessante Erscheinung zu deuten? Zunächst kann man die Frage aufwerfen, ob es sich nicht um einen intermittirenden Diabetes oder wenigstens um eine von den leichten Formen dieser Krankheit handelte, bei welchen der Zucker nur bei gewissen Veranlassungen im Urin auftritt [1]). Diese Möglichkeit glaube ich mit einer gewissen Wahrscheinlichkeit ausschliessen zu dürfen, denn es trat im zweiten Falle auch nach reichlicherem Genuss von Kohlehydraten niemals mehr Zucker in dem Urin auf, und im ersten Falle, in welchem die Probe nicht direct gemacht wurde, blieb der Urin frei von Zucker bei der gewöhnlichen Spitalkost, welche doch sehr reichliche Amylaceen enthält.

Es handelte sich also um eine vorübergehende Glycosurie, welche mit dem acuten Zufall wohl in einem gewissen Zusammenhang stand und an ähnliche Beobachtungen erinnert, welche bei Kopfverletzungen, Apoplexien, Hirnerschütterungen, nach epileptischen Anfällen, nach schweren Operationen, nach Contusionen des ganzen Körpers, nach psychischen Affecten etc. gemacht worden sind [2]). Auch hier wäre der interessanten Untersuchungen von Aracki [3]) Erwähnung zu thun, welcher das Auftreten von Milchsäure und Zucker im Urin bei Sauerstoffmangel beobachtet hat. Durch seine letzten Untersuchungen, die noch nicht abgeschlossen sind, die er mir aber mit grosser Freundlichkeit mittheilte, wofür ich ihm hier danken möchte, zeigt er, dass bei Hunden nach Entziehung einer bedeutenden Quantität Blut Zucker und Milchsäure constant im Urin auftreten; dabei nimmt die Menge des ausge-

---

[1]) Naunyn, Ueber die diätetische Behandlung des Diabetes. Volkmann's klin. Vorträge Nr. 349—50.

[2]) Auerbach, Deutsches Archiv für klin. Medicin Bd. 41 S. 484. Ueber Diabetes und Nervenaffectionen. — Gröningen, l. c. — Frerich's, Diabetes 1884. — Eulenburg's Encyclopädie. Melliturie, Diabetes. — G. Nuzzi, La Glicosuria efemera nella affezione chirurgische. Morgagni. Ottobre 1889. Ref. in Jahrb. von Virchow-Hirsch 1889, Bd. 1 S. 226. — Fischer, Commotio cerebri. Volkmann's Sammlung klin. Vorträge Nr. 27.

[3]) Aracki, Zeitschrift für physiol. Chemie von Hoppe-Seyler 1891, Bd. 15 Heft 3 u. 6. Ueber die Bildung von Milchsäure und Glycose im Organismus bei Sauerstoffmangel. Erste und zweite Mittheilung.

schiedenen Zuckers entsprechend der Abnahme der Blutmenge zu. Diese höchst interessanten Resultate scheinen mir allerdings nicht ohne Weiteres auf den Menschen übertragbar zu sein, indem ich das Auftreten des Zuckers im Urin gerade bei sehr schweren, inneren Blutungen in Fällen von geplatzten Extrauterinschwangerschaften vermisst habe, während in den 2 erwähnten Fällen, in welchen die Blutung eine geringe war, diese Erscheinung in exquisiter Weise zu beobachten war. Ich gebe gerne zu, dass auch beim Choc, bei welchem, wie in meinem Falle, eine eigenthümliche Dyspnoe gelegentlich auftritt, es zu Störungen in der Sauerstoffaufnahme und zu einem gewissen Grade von Sauerstoffmangel kommen kann, der das Auftreten des Zuckers im Urin erklären könnte. So verlockend diese Annahme auch sein mag, so halte ich sie doch nicht für genügend erwiesen und bemerke dazu, dass während bei Aracki's Versuchen die Zuckerausscheidung nur einige Stunden andauerte, sie in meinem Falle einige Tage lang zu beobachten war. Mir scheint es näherliegend, diese Erscheinung, welche jedesmal mit ausgesprochenen Chocsymptomen auftrat, mit denselben in einen engeren Zusammenhang zu bringen und diese vorübergehende Glycosurie als eine Theilerscheinung des ganzen nervösen Symptomencomplexes zu betrachten, wobei allerdings der nähere Mechanismus der Glycosurie uns unbekannt bleibt. Es fehlt, wie oben erwähnt, nicht an ähnlichen Beobachtungen, wenn auch die meisten vorzugsweise Verletzungen des Kopfes oder des Gehirns betreffen. Auch ist den Physiologen wohl bekannt, dass periphere Nervenreizung auf reflectorischem Wege Glycosurie erzeugen kann, was für die Erklärung meines Falles nicht ohne Wichtigkeit sein dürfte.

Es können übrigens bei einem so complicirten Vorgang mehrere Factoren mitspielen und ausser dem Erwähnten könnte in dieser Beziehung auch noch die Abkühlung des Körpers [1]), die psychische Erregung, und schliesslich auch ein gewisser Grad von Sauerstoffmangel einen gewissen Einfluss auf das Zustandekommen der vorübergehenden Glycosurie ausgeübt haben.

---

[1]) Boehm, Ueber Wiederbelebung nach Vergiftungen und Asphyxie, und Boehm und Hoffmann, Beiträge zur Kenntniss des Kohlehydratstoffwechsels. Archiv für experimentelle Pathologie und Pharmakologie 1878, Bd. 8. — Aracki. Ueber die Einwirkung der künstlichen Abkühlung. Zeitschrift für physiol. Chemie von Hoppe-Seyler Bd. 16 Heft 6.

Die grosse Aehnlichkeit der Symptome, welche das Auftreten der Glycosurie sowohl beim Tubenabort wie nach der Operation, begleitet haben, deutet meiner Ueberzeugung nach auf eine und dieselbe Ursache hin, so dass ich es nicht für nöthig gehalten habe, die nach der Operation aufgetretene Glycosurie hier besonders zu berücksichtigen.

Dieser Fall ist ein Unicum durch das Auftreten einer Extrauteringravidität bei Carcinom des Uterus; diese ausserordentlich seltene Complication ist in der That meines Wissens niemals bis jetzt beschrieben worden. Die einzige einigermassen daran erinnernde Beobachtung führt Martin[1]) an; in diesem Falle aber trat das Uterus carcinom 19 Jahre nach einer durchgemachten Ovarialschwangerschaft auf, welche bei der Operation noch als solche zu erkennen war. Dass dieser Fall also nicht hierher gehört und nur durch die Schwierigkeiten der Operation eine gewisse Aehnlichkeit mit dem meinigen zeigt, ist ohne Weiteres klar.

In meinem Fall erschwerte diese eigenthümliche Complication die Indicationsstellung und die Bestimmung des Zeitpunktes der Operation in hohem Grade. Während die baldige Totalexstirpation des Uterus durch das Carcinom dringend indicirt war, bildete die Hämatocele, welche an sich keine operative Indication lieferte, eine ausserordentlich schwere Complication für die vorzunehmende Operation; in Anbetracht dieser Umstände konnte nur die Freund'sche Operation in Frage kommen. Die Vornahme derselben wurde in der That von vornherein in Aussicht gestellt, wir entschlossen uns aber zunächst zu warten, in der Hoffnung, dass nach Verkleinerung oder Resorption der Hämatocele die Operation weniger complicirt und eingreifend sich gestalten würde. Das Carcinom vergrösserte sich aber in auffallend rascher Weise, sei es, dass ähnliche Verhältnisse wie im Wochenbett gegeben waren, sei es, dass bei der sich resorbirenden Hämatocele eine vermehrte Blutzufuhr zu den Beckenorganen stattfand: jedenfalls erlaubte dieses rasche Wachsthum der Neubildung nicht länger zu warten, und die Operation wurde 3 Monate nach dem Tubenabort bei noch faustgrosser Hämatocele vorgenommen.

Die Operation war wegen der mehrfachen Complicationen sehr schwierig, sie konnte aber Dank der genauen klinischen Dia-

---

[1]) Martin, Centralblatt für Gynäkologie 1892, Nr. 1 S. 16.

gnose ohne Ueberrasehung in der geplanten typischen Weise ausgeführt werden. Sie wurde erleichtert dureh das eigenthümliehe und seltene Verhalten der Hämatocele, welche, infolge ihrer dicken Kapsel und ihrer nieht allzufesten Adhäsionen, wie ein Tumor aus dem Douglas'sehen Raume enucleirt werden konnte. Bei dieser Gelegenheit sei mir erlaubt, auf dic Vortheile der Inversion der Stümpfe in die Vagina und des vollständigen Versehlusses der Bauehhöhle durch das Annähen des Peritoneums der Blase mit demjenigen des vorderen oder hinteren Blattes der Douglas'schen Tasche aufmerksam zu machen, eine Methode, die Freund [1]) schon im Jahre 1878 empfahl, und dic sich unserer Erfahrung nach besonders gut bei der Totalexstirpation des myomatösen Uterus anwenden lässt.

Endlich möchte ich noch aus diesem Falle die interessante klinische Erscheinung hervorheben, dass die erste Periode naeh dem Tubenabort sieh erst 6 Wochen naeh diesem Ereigniss wieder einstellte, in ähnlicher Weise wie es nach dem Ablauf eines normalen Wochenbetts der Fall ist. Auf dieses Verhalten der Periode naeh der Unterbrechung der Tubengravidität werde ich bei Gelegenheit meines Falles III zurückkommen.

Fall II.

Linksseitige Tubenschwangerschaft. — Ruptur der Tube in der 6. Woche. — Hämatocele. — Salpingektomie und Enucleation der Hämatocele.

Frau M., 26 Jahre alt, aus Dieuze, wurde am 6. Mai 1892 in die Klinik aufgenommen.

Nichts Besonderes aus der Familienanamnese, Patientin war früher nie ernstlieh krank. Periode bis vor 4 Jahren stets regelmässig, ohne Schmerzen, von mittlerer Stärke. Vor 4 Jahren hörte die Periode nach einer Erkältung plötzlich auf und Patientin erkrankte an einer acuten Pelviperitonitis, an weleher sie mehrere Wochen krank lag. Seit dieser Zeit ist Patientin nieht mehr gesund: die Periode tritt alle 14 Tage mit heftigen Sehmerzen auf und ist profuser geworden. Nach 6wöchentlicher Menostasis bekam Patientin im Februar 1892 heftige Schmerzen im Leib, collabirte plötzlich und der Arzt diagnosticirte eine Unterleibsentzündung.

---

[1]) W. A. Freund, Ueber eine neue Methode der Totalexstirpation des Uterus. Volkmann's klin. Vortrag 1878.

Patientin lag wiederum wochenlang im Bett, und hatte bis vor wenigen Wochen fast andauernde Blutverluste aus den Genitalien. Patientin hat noch jetzt öfters heftige Schmerzen im Kreuz und im Unterleib, namentlich bei der sehr unregelmässigen Periode, und ist sehr nervös geworden.

Status bei der Aufnahme: Kräftig gebaute Frau mit gesunder Gesichtsfarbe und gutem Ernährungszustand. Kein Fieber, Puls kräftig. Thoraxorgane normal. Leib nicht aufgetrieben, nicht druckempfindlich; von aussen kein Tumor durchzufühlen. Infantile Beschaffenheit der äusseren Genitalien, Vagina weit; reichlicher blutig schleimiger Ausfluss aus derselben. Portio vagin. stark geschwollen, liegt weit hinten, Muttermund kreisrund, eröffnet, sieht nach hinten und unten zu; Cervix dick, lang, weich. Uteruskörper klein, stark antevertirt; dicht hinter ihm und fest mit ihm verwachsen, gewissermassen den Fundus nach oben fortsetzend, ist ein höckeriger, empfindlicher, fast faustgrosser Tumor, der nach links zu sich fortsetzt und mit seinem unteren Ende die Höhe des inneren Muttermunds etwa erreicht; seine Consistenz ist nicht überall die gleiche, hier weich, fast cystisch, da etwas härter. Der Tumor scheint mit der Flexura iliaca verwachsen zu sein. Es gelingt nicht die linken Adnexen zu isoliren, da der Tumor in dieselben übergeht, während man rechts das tief liegende Ovarium abtasten kann. Urin normal.

Die Diagnose schwankt zwischen einer Dermoidcyste des linken Ovariums, und einer frühzeitig zu Grunde gegangenen linksseitigen Tubengravidität. Für die erstere Annahme spricht die Consistenz, die Verwachsungen des Tumors, die vorausgegangenen Pelviperitonitiden, und die infantile Beschaffenheit der Genitalien; für die letztere Annahme spricht die 6wöchentliche Menostasis und der Beginn der letzten Unterleibsentzündung mit Ohnmacht und Collaps sowie die atypischen Blutungen der Patientin.

Nach einer 3wöchentlichen resorbirenden Behandlung hatte sich der Zustand der Patientin nicht gebessert, so dass man am 1. Juni 1892 zur Laparatomie schreiten musste.

Operation (Professor Freund). Ungestörte Aether- und dann Chloroformnarkose nach vorausgegangener Morphium-Atropineinspritzung. Hohe Lagerung des Steisses nach Freund. Die unmittelbar vor der Laparatomie vorgenommene Untersuchung der Blase ergiebt, dass sie mit ihrem Fundus bis fast handbreit oberhalb der Symphyse hinaufreicht. Schnitt in der Linea alba fingerbreit unterhalb des Nabels beginnend und bis zur Symphyse reichend. Nach Eröffnung der Bauchhöhle sieht man zunächst, dass das Netz mit der Blase verwachsen ist, und dass Darmadhäsionen die Organe des kleinen Beckens verdecken; nach vorsichtiger Lösung dieser Adhäsionen tritt in der Mittellinie und auf der linken

Seite ein gelber fast faustgrosser Tumor zu Tage, hinter welchem man einen fast kleinfingerdicken länglichen Körper sieht, der an die Tube erinnert: die grössere Geschwulst ist überall verwachsen, ist länglich oval, zeigt eine rauhe Oberfläche und liegt auf der linken Seite. Dieselbe wird mit grosser Mühe ausgeschält, wobei man sich tief ins Becken hineinarbeiten muss. Unter einer ziemlich starken Blutung kommt der Tumor endlich heraus: er zeigt auf seiner unteren hinteren Fläche 2 Hervorragungen, welche den Zusammenhang mit dem vorhin erwähnten Gebilde herstellten. Das letztere ist die linke Tube, welche im Bogen verläuft und mit der Flexura iliaca verwachsen ist; auf der Convexität derselben entsprechend dem äusseren Ende des mittleren Drittheils der Tube ist ein markstückgrosser Einriss mit zerfetzten Rändern vorhanden; daselbst war die Verbindung mit dem Tumor, der an der entsprechenden Stelle eine rauhe braune Fläche zeigt. Mit grosser Mühe gelingt es, die Tube in die Höhe zu bringen, und erst jetzt sieht man den Uterus, der mit dem Hämatom verwachsen unter demselben lag. Jetzt werden Ligaturen dicht an der linken Uteruskante und durch das Ligamentum latum unter der Tube gelegt; letztere wird mit dem entsprechenden Ovarium dann entfernt. Es blutet jetzt noch aus den Adhäsionen am Fundus uteri, an der hinteren Fläche dieses Organs, sowie aus den gelösten Netzadhäsionen. Mit Hülfe einiger Umstechungen, des Paquelins und eines heissen Schwammes, wird die Blutung gestillt. Der Stumpf des linken Ligamentum latum wird dann verkohlt und versenkt. Bauchdeckennaht mit Silberdraht und Seide. Der Verlauf nach der Operation war sehr glatt bis zum 11. Tag, dann fieberte Patientin einige Tage bis 38,5° infolge eines kleinen Stumpfexsudats an der Flexura iliaca. Am 22. Tage stand sie zum ersten Mal auf, und konnte am 29. Tage entlassen werden, nachdem das Exsudat bis auf eine geringe Verdickung des Stumpfes verschwunden war.

Beschreibung des Präparats. Dasselbe besteht aus der linken Tube mit Ovarium und aus der Hämatocele.

Die kleinfingerdieke Tube beschreibt vom uterinen bis zum abdominellen Ende einen Bogen mit Concavität nach hinten und innen zu. Auf der Höhe der Convexität des Bogens, 3½ cm weit vom Uterus, zeigt sie eine nussgrosse Anschwellung, welche an ihrer hinteren und zum Theil auch an ihrer oberen Fläehe eine markstückgrosse rundliche Oeffnung mit unebenen zerfetzten Rändern trägt; an dieser Stelle sass die Hämatocele fest. Der äussere Rand der Rissstelle ist 1,7 em von dem Ostium abdominale entfernt.

Durch die Rissöffnung gelangt man in eine kleine, 2 cm hohe und 1½ cm breite Höhle mit starker Faltung der Schleimhaut. In

der Umgebung des Risses sind blutige Auflagerungen vorhanden, welche zum Theil aus der Rissöffnung herausragen. Die Höhle zeigt überall und auch in der Nähe der Rissstelle dicke Wandungen: die Dicke derselben beträgt im Durchschnitt 5 mm und sogar an einer Stelle der oberen Wand, die einen Vorsprung in die Höhle bildet, 1 cm. Das normale Lumen des uterinen Endes der Tube mündet in den oberen Theil der Höhle ein; dieselbe stellt nach dieser Seite hin eine plötzliche Erweiterung des Organs dar, während sie nach aussen zu sich nur allmälig verengt, so dass das Lumen der Tube bis zum offenen Ostium abdominale etwas weiter als normal bleibt. Die Tubenwandungen sind überall sehr verdickt. Am abdominellen Ende der Tube sass auch die Hämatocele fest, so dass sie eigentlich nur an 2 Stellen, hier und an der Rupturstelle, die Tube berührte.

Das Ovarium ist 3½ cm lang, 2½ cm breit und 1½ cm dick: es liegt nahe dem Ostium abdominale der Tube.

Die Hämatocele, 8½ cm lang, 6 cm breit und 3½ cm dick, zeigte im frischen Zustand eine gelbweisse Oberfläche und das ganze Blutcoagulum ist wie im Falle I von einer 2—3 mm dicken weissen Kapsel umgeben. Die Hämatocele zeigt 2 kleine Vorsprünge an den Stellen, wo sie mit der Tube in innigem Zusammenhang stand, und daselbst fehlt die Kapsel vollständig, so dass das Coagulum an diesen Stellen herausquillt.

Die mikroskopische Untersuchung wurde wiederum in der freundlichsten Weise von Herrn Dr. M. B. Schmidt vorgenommen, der mir Folgendes mittheilte:

„In dem von der festen weissen Hülle umschlossenen Blutcoagulum, ist von einem Fötus oder Theilen eines solchen nichts aufzufinden; dagegen lassen sich aus den blutigen Membranen, welche den Rändern des Tubenrisses aufliegen, reichliche verästelte Chorionzotten isoliren; und auch in mikroskopischen Schnitten durch die Tube an der Berstungsstelle sieht man solche auf der Schleimhaut derselben aufliegen. Aber schon in der nächsten Umgebung der Ruptur ist im Lumen der Tube nichts mehr davon vorhanden. Die Schleimhaut der Tube ist im abdominellen Theil derselben stark gefaltet und sehr zellenreich, indessen nicht deciduaartig gebaut, vielmehr von Rundzellen infiltrirt und vielfach der Epitheldecke beraubt, ausserdem um die weiten Gefässe herum von reichlichen Hämorrhagien durchsetzt.

Die bis zu 2 mm dicke Kapsel der Hämatocele besteht aus einem organisirten, wenn schon ziemlich gefässarmen Bindegewebe, dessen Hauptbestandtheil breite glänzende homogene Bänder bilden, welche der Fläche nach verlaufend, sich zu einem Netz mit sehr schmalen langen Maschen verbinden. In den letzteren liegen lang gezogene Spindelzellen einzeln oder zu mehreren: im letzteren Falle scheiden sie oft eines der engen Blutgefässe ein, welche von den die Wand in schräger Richtung durchsetzenden Stämmchen allseitig abgehen. So bleibt sich der Bau der Wand durch ihre ganze Dicke hindurch gleich bis zu dem rothen Blutcoagulum hin, nur dass in der Nähe des letzteren das Kapselgewebe von sehr reichlichem, braunem scholligem Pigment durchsetzt ist. Die Grenze zwischen dem Coagulum und der Kapsel ist eine ziemlich scharfe und glatte, wenigstens dringen nirgends längere Fortsätze vom ersteren in die letztere ein. In der bindegewebigen Kapsel ist von elastischen Fasern auch mit Hülfe der specifischen Färbung nichts aufzufinden."

Epikrise. In diesem Falle haben wir es mit einer Ruptur der schwangeren Tube in der 6. Woche der Gravidität mit Bildung einer Hämatocele zu thun. Das Eigenthümliche und Interessante dieses Falles scheint mir vor Allem in dem Verhalten der Tube und der Hämatocele zu einander zu liegen. Die letztere lag nämlich zum grössten Theil oberhalb der Tube und über dem Uterus; diese auffallende Lage der Hämatocele lässt sich wohl durch die früher von der Patientin überstandene Pelviperitonitis erklären: diese Krankheit wird nämlich zu einer Verödung der Douglas'schen Tasche und zu der Bildung von solchen Adhäsionen zwischen den Beckenorganen geführt haben, dass das bei der Ruptur ergossene Blut nur an jener Stelle in der unmittelbaren Nähe der Tube Platz finden konnte. Darin ist wohl auch der Grund zu suchen, weshalb die Blutung zum Stillstand kam und abgekapselt wurde. Deshalb waren auch nach dem acuten Zufall die Schmerzen so heftig, dass in dem an uns geschickten Bericht von einer Peritonitis die Rede war, obschon es sehr fraglich ist, ob eine solche Erkrankung nach der Tubenruptur wirklich bestanden hat.

Die Hämatocele zeigte wiederum wie im Fall I eine von der gewöhnlichen ganz abweichende Beschaffenheit, indem sie allseitig von einer dicken bindegewebigen Kapsel umgeben war, welche durch Organisation der peripheren Schichten des Coagulums sich

gebildet hatte, wie die mikroskopische Untersuchung es zeigte. Unter welchen Bedingungen kommt eine solche Organisation zu Stande? Liegt dieses Verhalten an der Art und Weise wie das Blut ergossen wird, ob es langsamer oder schneller geschieht? Diese Fragen sind vorläufig nicht zu beantworten, und das hier beobachtete Verhalten der Hämatocele ist jedenfalls als eine Seltenheit zu betrachten[1]). Zu bemerken wäre noch, dass die Bildung einer solchen starren Kapsel die Resorption des noch vorhandenen eingedickten Blutes nur beeinträchtigen kann; dem entsprechend blieb im Falle II die Hämatocele vom Tag der Aufnahme bis zur Operation ganz stationär und verkleinerte sich nicht. Im Falle I, nachdem sie sich bis zu einem gewissen Grade verkleinert hatte, behielt sie dann ebenfalls diese Grösse bei.

Die Thatsache, dass die Hämatocele nicht nur an der Rupturstelle, sondern auch am Ostium abdominale mit der Tube in Zusammenhang stand, und dass an diesen beiden Stellen die Kapsel fehlte, macht es wahrscheinlich, dass das Blut sich auch durch das weit offene Ostium abdominale in die Bauchhöhle entleert hatte: dies um so mehr, als der periphere Theil der Tube vom Fruchtsack bis zum abdominellen Ende etwas erweitert war. Jedenfalls handelte es sich hier um die Ruptur einer schwangeren Tube mit Offenbleiben des Ostium abdominale, was wiederum eine seltene Erscheinung darstellt, wenigstens wenn der Fruchtsack ziemlich nahe dem abdominellen Ende der Tube sich befindet. Was den Mechanismus der Ruptur in solchen Fällen anbetrifft, möchte ich auf den Fall III verweisen, und nur hier betonen, dass die Ruptur sehr wahrscheinlich an der Einhaftstelle stattgefunden hat, denn es waren nur an der Rissstelle Chorionzotten zu finden und es verhielt sich im Uebrigen die Schleimhaut der Tube ganz normal. Ferner wäre zu bemerken, dass aus der Beschaffenheit der Ränder des Risses keine Schlüsse sich über den Mechanismus der Ruptur ziehen lassen, indem daselbst schon Regenerationsvorgänge Platz gegriffen haben.

---

[1]) Vgl. die Literatur der Hämatocele.

Fall III.

Rechtsseitige Tubenschwangerschaft. — Tubenabort am Ende des 2. Monats. — Tubenmole und Hämatocele. — Salpingectomie.

Frau Z., 25 Jahre alt, aus Strassburg, wurde am 11. Juli 1892 in die Klinik aufgenommen. Familienanamnese ohne Belang. Patientin früher stets gesund. Erste Menstruation mit 14 Jahren, Periode bis zum 16. Jahre unregelmässig, mit Schmerzen verbunden: Bleichsucht. Vom 16. Jahre an Menses regelmässig mit 4wöchentlichem Typus, mässig stark, stets von leichten Schmerzen begleitet. November 1890 spontane normale Geburt eines ausgetragenen Kindes, Wochenbett normal. Als Patientin im Januar 1891 die Periode wiederbekam, traten heftige Schmerzen im Leib auf, welche die Patientin in die Klinik führten. Man fand damals bei der Patientin eine schmerzhafte Anschwellung beider Ovarien: das rechte lag tief im Douglas und war von zerrigen Massen umgeben, während die entsprechende Tube etwas verdickt erschien. Die acuten Erscheinungen gingen sehr bald zurück und die Faradisation des Ovariums brachte eine danach zurückgebliebene Ovarialneuralgie zur Heilung. Seit dieser Zeit blieb Patientin gesund, die Periode war regelmässig und normal. Patientin verheirathete sich im October 1891 und die letzte Regel erfolgte Mitte Mai 1892. Am 3. Juli bekam Patientin plötzlich beim Heben einer Nähmaschine heftige Schmerzen auf der rechten Seite des Unterleibs, welche vom Kreuz nach vorne ausstrahlten; dabei Erbrechen und Schwächegefühl, so dass Patientin sich hinlegen musste: nach einigen Stunden liessen die Schmerzen nach; am 7. Juli stellten sich dieselben Schmerzen mit Erbrechen mitten in der Nacht wieder ein und dauerten 2 Stunden. Am Tag der Aufnahme (11. Juli) neuer Anfall.

Status bei der Aufnahme: Mittelgrosse, gutgenährte Frau, keine auffallende Anämie. Temperatur normal. Puls kräftig. Brüste enthalten Colostrum. Brustorgane ohne Abnormität. Abdomen nicht aufgetrieben, weich, oberhalb des rechten Poupart'schen Bandes etwas druckempfindlich. Vaginalschleimhaut bläulich verfärbt. Uterus vergrössert, weich, dem 2. Monat der Gravidität der Grösse nach entsprechend. Die rechte verdickte Tube beschreibt einen nach unten und innen concaven Bogen, und steht an ihrem peripheren Ende im Douglas'schen Raum mit einem länglich ovalen Körper, wohl dem Ovarium, in Zusammenhang; der Anfangstheil der Tube ist etwas dünner als der übrige Theil derselben. Die linke Tube ist dagegen in ihrem Anfangstheil ziemlich dick und wird nach aussen zu etwas dünner: das linke Ovarium liegt an normaler Stelle. Urin ohne Eiweiss und Zucker.

Diagnose: Schwangerschaft im 2. Monat: ob es sich um eine intra-

uterine Gravidität mit chronischer Salpingitis, oder um eine Tubarschwangerschaft handelt, muss in suspenso gelassen werden, indem der Uterus für eine Tubengravidität auffallend gross und die Tuben auffallend klein wären: dagegen würden die Symptome mehr für eine ectopische Schwangerschaft sprechen.

Bettruhe. Opium.

3 Tage nach der Aufnahme tritt unter wehenartigen Schmerzen, leichtem Schwindel und Erbrechen eine leichte Blutung auf; der Muttermund ist etwas eröffnet und in der Scheide liegt ein zusammenhängendes Gebilde, welches bald für eine Decidua ohne Chorionzotten erkannt wird. Patientin sieht etwas blass aus, und man findet in beiden Seitengegenden des Bauches eine leichte Dämpfung.

Eisblase und Opium.

In den nächsten Tagen hat Patientin Schwindelanfälle, welche von Erbrechen begleitet sind, sowie Schmerzen im Leib. Man findet rechts neben dem Uterus eine weiche mehr als hühnereigrosse Anschwellung, die die Uteruskante einnimmt und sich in den Douglas'schen Raum fortsetzt. Kein Zucker im Urin.

Die Anfälle wiederholen sich mehrmals und man kann bald sowohl eine Dämpfung handbreit über der Symphyse, wie eine weiche den Douglas'schen Raum ausfüllende Anschwellung nachweisen. Es handelt sich unzweifelhaft um die Bildung einer Hämatocele aus einer rechtsseitigen Tubenschwangerschaft.

Im Laufe von 4 Wochen treten mehrmals Anfälle wieder auf, nach welchen Patientin sich unter Abnahme der Geschwulst immer wieder erholt. Deshalb fährt man während dieser Zeit mit der expectativ-symptomatischen Behandlung fort. Inzwischen ist aber Patientin sehr blass und mager geworden.

Am 17. August geht es der Patientin so gut, dass sie ohne Erlaubniss versucht, aufzustehen: es wird ihr dabei schlecht und man constatirt Abends bei der Patientin eine hochgradige Blässe des Gesichts, einen sehr frequenten und kleinen Puls: es stellen sich wieder wehenartige Schmerzen und Erbrechen ein und die Hämatocele hat bedeutend an Grösse zugenommen.

Am 20. August, nachdem Patientin sich wieder auffallend rasch erholt hatte, bekam sie wieder einen schweren Anfall mit Frost und Fieber (38,4). Der Uterus liegt vorne und etwas auf der rechten Seite; der Douglas'sche Raum ist durch eine elastische Geschwulst eingenommen, welche das hintere Laquear stark nach unten vorwölbt und nach oben aus dem Becken emporsteigt und die Höhe des Nabels erreicht. Der Zustand der Patientin ist so schlecht, der Puls so klein, dass man sich entschliesst, sofort die schon öfters geplante, aber wegen der raschen Er-

holung der Patientin immer wieder aufgegebene Laparatomie vorzunehmen.

Laparatomie (Dr. M. Muret). Aethernarkose ungestört. Blase reicht bis zur oberen Grenze der Schamhaare. Schnitt in der Linea alba vom Nabel bis zur Symphyse. Nach Eröffnung der Bauchhöhle findet man Netz und Därme verwachsen mit dem breiten die Symphyse etwas überragenden Fundus uteri. Nach stumpfer Trennung der Adhäsionen kommt man auf eine dicke Schwarte, welche die obere Wand eines das ganze Becken ausfüllenden und weit nach oben reichenden Tumors darstellt; aus einer kleinen Rissöffnung entleert sich schwarzes Blut: da dieser Tumor sich nicht ausschälen lässt, wird er mit dem Finger eröffnet und eine grosse Menge schwarzer Blutcoagula entfernt, welche die ganze Höhle ausfüllen und bis zur tiefsten Stelle der Douglas'schen Tasche heruntereichen; bei der Ausräumung der Hämatocele fällt man auf der rechten Seite auf einen kleinapfelgrossen derben Tumor, der sich zunächst nicht entfernen lässt, weil er an einem langen Stiel hängt. Die Höhle ist vorne vom Uterus, seitlich von den Ligg. lata, Cöcum und Flexura iliaca, und hinten oben durch Dünndärme abgegrenzt. Von der rechten Tubenecke aus lässt sich die rechte dünne normale Tube etwa 4 cm nach aussen verfolgen bis zu einer Stelle, an welcher sie durch einen frischen offenbar eben erfolgten Riss gänzlich durchgetrennt ist; Unterbindung an der rechten Uteruskante und unterhalb der Tube durch das Lig. lat. hindurch. Das periphere Ende der Tube ist zunächst nicht zu sehen; nach einigem Suchen findet man, dass es in den vorher erwähnten Tumor übergeht; letzterer wird heraufgezogen, der Stiel, der an das Cöcum herangeht, unterbunden, und das Ganze, welches dem Fruchtsack entspricht, entfernt. Jetzt wird auch das Ovarium, welches von Pseudomembranen umhüllt ist, mit dem Anfangstheil der Tube nach Unterbindung entfernt. Links ist die nicht vergrösserte Tube mit Schwarten bedeckt; sie zeigt aber keine Abnormität und wird belassen. Jetzt wird die Höhle nochmals gründlich gereinigt und einige Ligaturen wegen Blutung an einzelnen Appendices epiploicae gelegt. An einigen Stellen zeigen die Wände der Höhle dicke Schwarten, welche sich nicht entfernen lassen, und es besteht ein tiefer Einriss unterhalb des Cöcums.

Die Wände der Höhle legen sich gut aneinander, und dieselbe wird durch die sich an den Uterus anlegenden Därme gut abgeschlossen. Es wird die stumpfe Tenette durch den Boden des Douglas in die Vagina durchgestossen, die Höhle mit Thymolgaze austamponirt und das untere Ende des Gazestreifens nach der Vagina herausgeleitet. Bauchdeckennaht mit Silberdraht und Seide.

Am Ende der Operation, die doch nur kurze Zeit gedauert hat, collabirt die Patientin. Sie bekommt eine subcutane Kochsalztransfersion

(500 g), Campher subcutan und Bordeaux- abwechselnd mit Kaffeeeinläufen, und erholt sich nach einigen Stunden.

In den ersten Tagen nach der Operation blieb Patientin noch sehr anämisch und schwach und erholte sich nur langsam. Sie fieberte weiter bis 39,7, ohne irgend ein Zeichen von Peritonitis zu zeigen: die ersten Blähungen gingen am 2. Tag ab und der erste Stuhlgang erfolgte am 4. Tag. Nach der Entfernung des Tampons, welche am 2. Tag erfolgte, schloss sich durch Verklebung die Drainageöffnung, und es zeigte sich als Ursache des Fiebers eine Retention im Douglas'schen Raum. Am 7. Tag wurde durch die verklebte Oeffnung, mit einem Fritsch'schen Katheter ausgespült und es entleerte sich ziemlich viel Eiter. Nach Einlegen eines Drainrohres, aus welchem noch 2 Tage lang etwas Eiter herauskam, hörte das Fieber vollständig auf. Die Reconvalescenz wurde nur noch durch das Auftreten eines tiefen Decubitus auf dem Os sacrum gestört. Patientin konnte doch am 17. Tag zum ersten Mal aufstehen, sie nahm bald sehr zu und wurde am 30. September entlassen. Die erste Periode stellte sich in der 7. Woche nach der Operation ein, und Patientin ist bis jetzt gesund geblieben.

Beschreibung des Präparats. Das Präparat besteht aus zwei Hälften, nämlich aus dem normalen Anfangstheil der Tube mit dem Ovarium, und aus dem Fruchtsack. Die Zerreissung der Tube in einem ganz normalen Abschnitt derselben und in einer gewissen Entfernung des Fruchtsackes (1½ cm etwa) hängt meiner Meinung nach nicht mit der Extrauteringravidität zusammen, und ist wahrscheinlich während der Operation bei der Ausräumung der Hämatocele erfolgt, indem der Fruchtsack tief im Douglas lag, der übrige Theil der Tube oben durch Schwarten und Adhäsionen fixirt war, und es bei den Manipulationen zu einer Zerrung der Tube hat leicht kommen können: eine ähnliche Zerreissung bei der Operation erwähnt Orthmann [1]). Das centrale Ende der Tube, welches normal erschien, ging leider verloren, so dass hier nur eine Beschreibung des Fruchtsackes folgen kann: Von der eingerissenen Stelle aus verläuft die Tube in normaler Dicke und Grösse etwa 1½ cm weit nach aussen und geht plötzlich in einen kugeligen derben, hühnereigrossen Körper über, der nach aussen zu eine von den ausgebreiteten Fimbrien begrenzte weite Oeffnung zeigt, so dass das Ganze einer offenen Tulpe mit ihrem Stiel ähnlich ist. Die Länge des Fruchtsackes beträgt 4 cm, die Höhe desselben

[1]) Orthmann, l. c. (Fall 3 S. 148).

3½ cm. Ein Durchschnitt durch die erweiterte Ampulle der Tube zeigt eine weite Höhle, in welcher ein ungefähr taubeneigrosses festes Blutgerinnsel mit der oberen Wand fest verbunden ist und etwa die Hälfte der Wandfläche einnimmt. Dasselbe geht in einen schwarzen Blutpfropf über, der polypenartig aus dem weit offenen Ostium abdominale hervorragt. Länge des Coagulums 3½ cm, Höhe desselben 3 cm. Die übrigen Wandungen sind frei, so dass zwischen der freien Fläche des Coagulums und der unteren Wand der Tube ein ziemlich weites Lumen noch übrig bleibt. Nach innen zu verengt sich die Tube so plötzlich, dass die Mündungsstelle des kleinen normalen Abschnittes der Tube in die Ampulle sich nur mit Mühe auffinden lässt; die Sondirung dieses Abschnittes der Tube lässt sich übrigens bewerkstelligen. Am Ostium abdominale sind zahlreiche feste Stränge vorhanden, welche sich an die Aussenfläche der Tube ansetzen: die Ampulle ist auf ihrer Aussenfläche von frischen und alten etwas fester haftenden Gerinnseln vollständig umhüllt; diese Membranen gehen in die erwähnten Adhäsionsstränge über, welche sich besonders an die untere Ampullenfläche ansetzen.

Mein College, Herr Dr. Aschoff, Assistent des pathologischen Instituts, hatte die Güte, das Präparat genau zu untersuchen, wofür ich ihm sehr zu Danke verpflichtet bin. Aus seinem ausführlichen Berichte entnehme ich Folgendes:

Die Untersuchung der Blutmassen, welche die Hämatocele bildeten, ergiebt keine sicheren Reste von Placentargewebe. Der Rest der Tube, der sich an die Ampulle ansetzt, ist von normalem Durchmesser und lässt auch mikroskopisch keine besondere Veränderungen erkennen. Die untere Wandfläche der erweiterten Ampulle ist ganz frei und zeigt unversehrtes Cylinderepithel.

Das an der oberen Wand festsitzende Blutgerinnsel zeigt auf dem Durchschnitt zahlreiche hellröthliche, zum Theil fast weisse Stränge, deren Maschen mit dunklem geronnenem Blut erfüllt sind. Mikroskopisch bestehen diese Stränge aus Fibrin, enthalten jedoch ab und zu deutliche Chorionzotten. An der Verbindungsstelle mit der Ampullenwand tritt in den Fibrinmassen deutliches Granulationsgewebe und zahlreiche spindelförmige Zellen, die bereits Gefässe enthalten.

Die Wandung der Ampulle zeigt schon makroskopisch auf der Höhe dieser Fibringeschwulst, also in der Mitte der oberen

Tubenwand eine starke Verdünnung; mit blossem Auge ist nur ein feiner weisser Saum als Begrenzung noch gerade zu erkennen; der Durchmesser der ganzen vom Ei bedeckten Fläche beträgt ungefähr 40 mm im gehärteten Zustand des Präparats. Die mikroskopische Untersuchung ergiebt, dass in der Mitte dieser Zone in einer Ausdehnung von etwa 30 mm Durchmesser die Schleimhaut und Muscularis völlig fehlen, und nur eine bindegewebige Hülle existirt. Dieselbe ist nach aussen noch mit frischem Granulationsgewebe bedeckt. Man findet [1]) dann am Rand der Insertionsstelle der Geschwulst eine ganz allmälige Verdünnung aller Wandbestandtheile bis zu dem Punkte, wo nur die Serosa und das neugebildete Gewebe die Decke des Eies bilden. Die Ausdehnung dieser Verdünnungszone der Wand beträgt von dem Eisaum an gerechnet ungefähr 5 mm. Der periphere Rand dieser Fläche erscheint verdickt; diese Verdickung ist bedingt durch eine deciduaähnliche Wucherung des Schleimhautbindegewebes und eine starke Ausdehnung der venösen Gefässe. An der Ansatzstelle des Eies schlägt sich von aussen die Schleimhaut ungefähr 1 mm auf das Ei über und wird auf eine kurze Strecke auch von spärlichen Muskelfasern begleitet. Die oben erwähnte Umwandlung der Randzone in Deciduagewebe betrifft nicht nur das submucöse Bindegewebegerüst, sondern auch tiefere, bereits in der Muscularis gelegene Schichten. Daher kommt es, dass die Muskelfasern durch das wuchernde Deciduagewebe mit seinen grossen Bluträumen auseinander gedrängt erscheint. Doch hält sich diese Auffaserung in engen Grenzen. Nach der verdünnten Stelle zu nimmt die Bildung der Decidua sehr schnell ab und die Muscularis verdünnt sich gleichmässig wie die Schleimhaut selbst ohne besondere Continuitätstrennungen zu zeigen.

Die Hüllen der Ampulle wie auch die Adhäsionsstränge bestehen ausschliesslich aus Granulationsgewebe und Pigmentanhäufungen, oder Fibrinmassen und rothen Blutkörperchen.

Epikrise. Es handelte sich also hier um eine rechtsseitige Tubenschwangerschaft im 2. Monate mit Ausgang in Abort, Bildung einer Tubenmole und einer Hämatocele.

Das Ei setzte sich innerhalb der Ampulle der rechten Tube an der oberen Wand fest; nach frühzeitigem Absterben der Frucht

[1]) Vgl. die Abbildung des mikroskopischen Präparates. Tafel I.

kam es zu einer Blutung in das Ei und in die Tube, welche Blutung zur Bildung der Tubenmole und durch Austritt des Blutes in die Bauchhöhle durch das offene Ostium abdominale zur Bildung der Hämatocele führte. Dem entsprechend war der klinische Verlauf folgender: Zunächst Schmerzen in der rechten Seite des Unterleibs, welche von hinten nach vorne ausstrahlen und anfallsweise auftreten, also offenbar Tubenkoliken, Tubenwehen, ohne nachweisbare Veränderung des localen Befundes, dann Abgang einer Decidua, dann neuer Anfall von Schmerzen, aber diesmal deutlich mit Symptomen, die auf eine innere Blutung hinweisen; es hat jetzt in der That eine Blutung in das Ei und in die Tube stattgefunden, und eine circumscripte Anschwellung in der Gegend der Tube ist aufgetreten. Nun kommt es zu mehreren aufeinander folgenden Anfällen von acuter Anämie mit wehenartigen Schmerzen: die Tube entleert offenbar jedesmal das ergossene Blut unter Contractionen durch das offene Ostium abdominale in die Bauchhöhle und man kann die allmälige Bildung einer grossen Hämatocele verfolgen. Die Patientin erholt sich jedesmal, die Anfälle werden aber immer schlimmer und es stellt sich schliesslich bei ihr ein bedeutender Grad von Anämie und Schwäche ein.

Diese Vorgänge erinnern lebhaft an das Bild des protrahirten uterinen Aborts, bei welchem, so lange Abortreste, ein Placentarpolyp, eine Blutmole im Uterus noch vorhanden sind, es zu lang dauernden atypischen Blutungen kommt, die die Patientin ausserordentlich herunterbringen und anämisch machen können; ebenso wie das Blut sich hier schubweise in die Vagina entleert, entleert es sich anfallsweise beim protrahirten Tubenabort in die Bauchhöhle [1]). In dieser Hinsicht ist der Vergleich dieses Falles mit dem Fall I, in welchem es sich ebenfalls um einen Tubenabort, aber mit vollständiger Entleerung der Tube handelte, sehr lehrreich; hier war dem entsprechend der klinische Verlauf ganz anders und nach einem einmaligen Anfall die Sache beendet; wiederum ganz wie beim uterinen Abort, in welchem nach vollständiger Ausstossung des Eies es zu keiner weiteren Blutung kommt.

Der ganze Symptomencomplex, der in dem Fall III beobachtet wurde, also zunächst Tubenwehen, Abgang einer Decidua, dann allmälige Bildung einer unter mehreren aufeinander folgenden An-

[1]) Vgl. Sutton, l. c.

fällen von innerer Blutung an Grösse zunehmenden Hämatocele, ohne von den äusseren atypischen Blutungen zu sprechen, hat in der That etwas so Charakteristisches, dass ich ihn geradezu als typisch für den protrahirten Tubenabort bei offenem Ostium abdominale bezeichnen möchte. In den Fällen von Ruptur der schwangeren Tube dagegen setzen die Symptome in viel acuterer Weise ein, und sind gewöhnlich von vorne herein viel schwerer als die ersten Symptome des protrahirten Tubenaborts, bei welchem es allerdings auch, aber erst später nach vielen Anfällen zu einem schweren Grad von Anämie kommen kann.

Es war ein ganz besonders günstiger Zufall, der mir erlaubte, einen solchen Fall von protrahirtem Tubenabort so genau von Anfang bis zu Ende zu verfolgen. Dass dies nicht häufig möglich ist, obschon Fälle dieser Art nicht so selten sind [1]), ist leicht begreiflich, wenn man sich überlegt, dass die Patientinnen gewöhnlich gerade wegen der relativen Gutartigkeit der ersten Symptome erst in späteren Stadien des Processes zum Arzte kommen, und dass die Laparatomie öfters nach sehr kurzer Beobachtungsdauer, manchmal nach einer einmaligen Untersuchung vorgenommen wird; auch wird von vielen Seiten kein sehr grosses Gewicht auf die klinische Beobachtung gelegt. Deshalb sind die meisten in der Literatur vorhandenen Fälle dieser Art in Bezug auf die specielle Diagnose des protrahirten Tubenabortus mit Hülfe der oben angegebenen Criterien nicht zu verwerthen: und doch konnte ich in einigen solchen Beobachtungen, namentlich in einem Falle von Werth [2]), dieses typische klinische Bild wieder finden.

Weiteren genauen Beobachtungen bleibt es natürlich vorbehalten, zu zeigen, ob der angegebene Symptomencomplex wirklich pathognomonisch für diese interessante Form des Tubenaborts ist: ich glaube jedenfalls, dass eine genaue klinische Beobachtung in vielen Fällen die Diagnose dieses Zustands ermöglichen wird.

Eine Vergleichung des Tubenaborts mit dem uterinen Abort ist aber nicht nur in Bezug auf die Diagnose, sondern auch in Bezug auf die Therapie von Wichtigkeit; es ist nämlich wohl bekannt, dass beim protrahirten uterinen Abort es so lange aus dem Uterus blutet, bis die Abortreste oder die Mole entfernt worden sind, und

---

[1]) Werth, Sutton, Veit, Zweifel, Orthmann etc., l. c.
[2]) Werth, l. c.

dass die Ausräumung oder Auskratzung des Uterus gerade in solchen Fällen ihre Triumphe feiert. In ähnlicher Weise wäre als Ziel und Ideal der Therapie beim protrahirten Tubenabort die Entfernung der Mole, die Ausräumung, gleichsam die Auskratzung der Tube ohne deren Abtragung zu bezeichnen, wobei die Beseitigung der Hämatocele noch in Betracht käme. Ich glaube nun, dass ein solches conservatives Verfahren in geeigneten Fällen in der That mit Erfolg eingeschlagen werden kann, und als Beweis dafür, dass eine solche Therapie durchaus in den Grenzen des Möglichen steht, erinnere ich an zwei Fälle von Orthmann[1]), in welchen die Blutmole so lose im offenen abdominellen Ende der Tube sass, dass sie bei der Operation aus dem Ostium abdominale herausfiel, und des Weiteren an einem Fall von Veit[2]), in welchem das Ei ebenfalls im Ostium abdominale sich befand. In solchen Fällen wäre gewiss die Erhaltung der Tube möglich. Meistens wird allerdings ein solches Vorgehen unmöglich sein, theils weil das Ostium abdominale zu eng sein wird, theils weil eine schnelle Orientirung bei der Operation zu schwierig sein wird, theils endlich weil die Adhäsionen und Veränderungen an der Tube zu weit gediehen sein werden. Meistens wird also die Entfernung der ganzen Tube nöthig sein. Unter allen Umständen ist beim protrahirten Tubenabort die Laparatomie die einzig indicirte Operation und jeder Eingriff von der Scheide aus zu verwerfen, indem auf diesem Wege die Tube und die Mole nicht zu entfernen sind. Gerade in solchen Fällen und wegen dieses Grundes musste Zweifel[3]) der Elytrotomie sofort die Laparatomie anschliessen. Auch in dieser Hinsicht wäre also eine genauere Diagnose von Wichtigkeit.

Wenden wir uns nun zu der Betrachtung der entfernten Tube, so fällt vor allem am Präparat die hochgradige Verdünnung der Tubenwand an der Insertionsstelle des degenerirten Eies auf: hier sind nämlich Mucosa und Muscularis gänzlich verschwunden und es besteht die Wand nur noch aus dem Peritoneum. Wie ist nun diese eigenthümliche Thatsache zu deuten und zu erklären?

Man darf wohl ohne Weiteres eine Dehnung der Tubenwand durch das wachsende Ei, wie man sie gewöhnlich nur in vorge-

[1]) Orthmann, l. c.

[2]) Veit, Verhandlungen der deutschen Gesellschaft für Gynäkologie. Dritter Congress in Freiburg. Leipzig 1891.

[3]) Zweifel, Vorlesungen über klin. Gynäkologie. Berlin 1892.

rückteren Stadien der Tubengravidität und namentlich bei der intraligamentären Form derselben sieht (Werth [1]), Ziegler [2]), Küstner) [3]) ausschliessen. Ebensowenig handelte es sich hier um die Bildung eines Divertikels der Tube, mit Verdünnung der Wand, wie Klob [4]) und Klebs [5]) sie beschrieben haben, und wovon Klein [6]) ein schönes Beispiel angegeben hat; gegen eine solche Divertikelbildung spricht die einfache Besichtigung des Präparats. Die Tube zeigte ferner keinen ausgesprochen infantilen Charakter (Freund) [7]); übrigens wäre der Nachweis einer solchen angeborenen Anomalie wegen der schon lange bestehenden Dislocation der Tube infolge der überstandenen Entzündung der Beckenserosa hier nicht streng zu führen; es liegt überhaupt näher in diesem Falle diese Erkrankung als ätiologisches Moment für das Zustandekommen der Tubengravidität heranzuziehen.

Die übrigen bekannten Momente, welche eine Verdünnung der Wand herbeiführen können, wie die myxomatöse Entartung der Chorionzotten (Freund und v. Recklinghausen) [8]) oder ein Eindringen der normalen Zotten in die Tubenwand (Klebs [9]), Leopold) [10]), treffen ebenfalls hier nicht zu. Es erheben sich endlich allerlei Schwierigkeiten und Bedenken, wenn man versucht, in diesem Falle die Dehnung der Tubenwand durch die Blutung in die Tube zu erklären, in ähnlicher Weise, wie es Klob [11]),

---

[1]) Werth, l. c.

[2]) Ziegler, Lehrbuch der pathol. Anatomie 1887, S. 889.

[3]) Küstner, Ueber Extrauterinschwangerschaft im Müller'schen Handbuch der Geburtshülfe Bd. 2.

[4]) Klob, Pathol. Anatomie der weiblichen Sexualorgane. Wien 1864.

[5]) Klebs, Handbuch der pathol. Anatomie 1869, Bd. 1 S. 906.

[6]) Klein, Zur Anatomie der schwangeren Tube. Zeitschr. für Geburtshülfe und Gynäkologie 1890, Bd. 20.

[7]) W. A. Freund, Ueber die Indicationen zur operativen Entfernung der erkrankten Tuben. Volkmann's klinische Vorträge Nr. 323.

[8]) Freund und v. Recklinghausen, Sitzungsberichte des naturwissenschaftl.-medic. Vereins zu Strassburg i. E. 1889, und W. A. Freund, Centralblatt für Gynäk. 1889, Nr. 40 in „Bericht über die Verhandlungen der gynäkologischen Section der 62. Versammlung deutscher Naturforscher zu Heidelberg". 1889.

[9]) Klebs, l. c.

[10]) Leopold, Tubenschwangerschaft mit äusserer Ueberwanderung des Eies. Archiv für Gynäk. Bd. 10 S. 248.

[11]) Klob, l. c.

Veit [1]), Orthmann [2]), Sutton [3]) etc. in Fällen von Ruptur des Eileiters beschrieben haben; denn in meinem Falle handelte es sich keineswegs wie in den Fällen dieser Autoren um eine nach allen Richtungen abgeschlossene Höhle, deren Wandungen durch eine eingetretene Blutung nothwendigerweise gedehnt werden mussten, sondern um eine weite Höhle, die von der Blutmole im frischen Zustand nicht einmal ausgefüllt war, und durch eine weite Oeffnung, das Ostium abdominale, mit der Bauchhöhle communicirte.

Ich glaube nun allerdings, dass die Verdünnung der Wand in meinem Fall erst nach dem Absterben der Frucht und infolge der Hämorrhagie zu Stande gekommen ist, aber in einer ganz eigenartigen Weise, welche diese speciellen Verhältnisse berücksichtigt. Ich denke mir die Sache folgendermassen: Es hat zunächst eine Blutung an der Insertionsstelle des Eies stattgefunden: diese Blutung musste, vorausgesetzt dass das Blut nicht nach den Seiten entweichen konnte, und nicht sofort das ganze Ei zum Bersten bringen konnte, eine locale Dehnung der Wand an der Eihaftstelle herbeiführen, genau wie eine solche an der doch viel dickeren Uteruswand durch die Hämorrhagie bei der vorzeitigen Lösung der normal sitzenden Placenta zu Stande kommt. Diese rein locale Dehnung hat also, wie aus dem Präparate hervorgeht, die normale, ursprünglich 10 mm Durchmesser zeigende Insertionsfläche in eine viermal grössere Fläche umgewandelt, in deren Mitte sämmtliche Elemente der Wand ausser der Serosa verschwunden sind. Erst nachträglich wird durch die weitere Blutung in das Ei dasselbe geborsten sein, das Blut dann in die Tube und durch das offene Ostium abdominale in die Bauchhöhle sich ergossen haben. Die nothwendige Bedingung um eine locale Spannung herbeizuführen, das heisst eine feste Anheftung des Eies an der Tubenwand rings um die gedehnte Fläche herum, so dass das Blut sich daselbst nicht entleeren konnte, war in der That in diesem Falle erfüllt, wie die mikroskopische Untersuchung es zeigte (vgl. die Abbildung des mikroskopischen Präparats). Am Rand der Insertionsstelle des Eies befindet sich nämlich eine Deciduawucherung, ein Deciduawall, der offenbar von der

---

[1]) Veit, l. c. Verhandlungen der deutschen Gesellschaft für Gynäk. in Freiburg.

[2]) Orthmann, l. c.

[3]) Sutton, l. c.

Blutung nicht überschritten wurde. Ausserdem ist die Verdünnung der verschiedenen Schichten der Tubenwand vom Rand nach der Mitte zu eine ganz allmälige, wie es bei einer Dehnung der Fall sein muss.

Eine solche Verdünnung der Wand an der Insertionsstelle des degenerirten Eies findet man übrigens nicht so selten beschrieben und abgebildet gerade in den Beobachtungen von Tubenmolen bei offenem Ostium abdominale (Werth, Orthmann). In einem Falle von Werth[1]) z. B. war die Wand an dieser Stelle so dünn, dass das bräunliche darunter gelegene Blutcoagulum hindurchschimmerte. Dass in manchen Fällen eine angeborene Schwäche oder eine präexistirende, auffallende Dünne der Wand, auf welcher das Ei sich festsetzt, hierbei eine gewisse Rolle spielen kann, steht in keinem Widerspruch mit meiner Erklärung, und scheint mir nach einer Beobachtung von Orthmann[2]) sehr wahrscheinlich. In diesem Falle von Tubenmole mit ausgesprochener Verdünnung der Wand an der Insertionsstelle des Eies handelte es sich nämlich der Abbildung nach um eine exquisit infantil gewundene Tube. Auffallend und zu Gunsten meiner Erklärung sprechend ist ferner die Thatsache, dass in den Fällen von Tubenmole, in welchen eine Verdünnung der Wand beschrieben wird, dieselbe stets die Insertionsfläche des Eies einnimmt, während in den Fällen von geplatzten Tuben die Rupturstelle, wie bekannt, wo anders sitzen kann.

Dass eine Steigerung der auf dem angegebenen Wege zu Stande gekommenen Dehnung und Verdünnung der Wand an der Eihaftstelle zu einer Berstung der Tube an diesem Ort auch bei weit offenem Ostium abdominale führen kann, scheint mir sehr wahrscheinlich; und doch habe ich unter den Fällen, in welchen das Ei sich im peripheren Theil der Tube resp. in der Ampulle festgesetzt hatte, oder in welchen die Tube vom Fruchtsack bis zum offenen Ostium abdominale erweitert war, Fälle, die natürlich allein hier in Betracht kommen, keinen derartigen einwandsfreien gefunden. Ob mein zweiter Fall (siehe oben) hierher gehört, muss ich dahingestellt sein lassen: es handelte sich dabei zwar um die Berstung einer schwangeren Tube mit offenem Ostium abdominale, aber der Fruchtsack lag in einer gewissen Entfernung von dem peripheren Ende der Tube,

---

[1]) Werth, l. c.

[2]) Orthmann, l. c.

und wenn derselbe auch allmälig in den deutlich erweiterten peripheren Abschnitt der Tube überging, ist es fraglich, ob hier die Spannungsverhältnisse innerhalb der Tube nicht andere gewesen sind als in den hier in Betracht gezogenen Fällen. Immerhin ist hier die Möglichkeit einer auf dem oben angegebenen Wege zu Stande gekommenen Ruptur nicht von der Hand zu weisen, zumal Manches, wie wir es gesehen haben, dafür spricht, dass in diesem Fall das Blut sich auch durch das offene Ostium abdominale entleert hat.

Wir haben gesehen, dass im Fall I die Periode sich erst 6 Wochen nach dem Tubenabort wieder einstellte. In ähnlicher Weise trat sie im Fall III erst in der siebenten Woche nach der Operation, d. h. nach der Beendigung des protrahirten Abortes zum ersten Male wieder auf. Dass die Periode nach frühzeitiger Unterbrechung der Tubenschwangerschaft sich in der That häufig so verhält und sich gewöhnlich nicht in den allerersten Wochen nachher wieder einstellt, habe ich schon einige Male beobachtet: so z. B. in einem Falle von sehr frühzeitig geplatzter Tubenschwangerschaft (die Periode war nicht einmal ausgeblieben), in welcher ich vor einem Jahre an der moribunden Frau die Laparatomie 12 Stunden nach dem Anfang des acuten Zufalls mit Erfolg ausführte. Hier trat die Periode ebenfalls 6 Wochen nach der Operation zum ersten Male auf, und wurde dann wieder ganz regelmässig. Ich bin ferner im Stande, aus der Literatur zwei Beobachtungen anzuführen, in welchen das Datum des Wiedereintritts der Periode zufällig angegeben ist, und mit meinen Angaben übereinstimmt: in dem Falle von Veit[1]) handelte es sich um eine bis dahin gesunde Frau, welche nach einer achtwöchentlichen Menostasis auf einer Landpartie plötzlich schwere Collapserscheinungen mit einer leichten Menorrhagie bekam. Veit diagnosticirte eine geplatzte Tubengravidität und sah die Patientin unter einer indifferenten Behandlung heilen. Die Periode stellte sich erst 5 Wochen nach dem acuten Zufall wieder ein.

Im zweiten von Wyder[2]) beobachteten Fall ging eine Decidua nach siebenwöchentlicher Menostasis ab. Wyder stellte folgende Diagnose: „Tubengravidität, Fruchtsack wahrscheinlich geplatzt, ohne zu einer starken Blutung im Becken Veranlassung gegeben

---

[1]) Veit, Centralblatt für Gynäk. 1884, S. 803.

[2]) Wyder, Beiträge zur Lehre von der Extrauterinschwangerschaft etc. Archiv für Gynäk. 1886, Nr. 28 S. 325 (5. Fall).

zu haben.“ Die Periode stellte sich hier wiederum 6 Wochen nach dem Abgang der Decidua wieder ein, und wurde von dieser Zeit an wieder regelmässig. Wichtig scheint mir zu bemerken, dass in diesen Fällen, sowie in meinem Fall I das Verhalten der Periode durch keinen operativen Eingriff beeinflusst worden ist.

Diese Thatsache, dass die Periode nach der Unterbrechung der Tubenschwangerschaft erst nach einigen Wochen wieder eintritt, deutet darauf hin, dass die Rückbildungsvorgänge im Uterus und in der Tube (wenigstens in den nicht operirten Fällen) erst nach dem entsprechenden Zeitraume einen Abschluss gefunden haben. Mit anderen Worten scheint danach die Dauer des Wochenbetts nach der Unterbrechung der Tubenschwangerschaft dieselbe zu sein, wie diejenige des physiologischen Wochenbetts. Uebrigens möchte ich keineswegs die Bedeutung dieser Beobachtung überschätzen und ich zweifle nicht daran, dass, ebenso wie das Verhalten des Wiedereintritts der Menstruation nach der Geburt und nach Aborten gewisse Unregelmässigkeiten zeigt, es nach der Unterbrechung der Tubenschwangerschaft auch zu Abweichungen von dem geschilderten Verhalten kommen kann. Es wäre jedenfalls für die genaue Kenntniss der Tubenschwangerschaft interessant und wichtig, durch weitere Beobachtungen festzustellen, ob die Periode sich in der Mehrzahl der Fälle so verhält; zu berücksichtigen wäre dabei, dass bei protrahirten Tubenaborten das Wochenbett natürlich erst mit dem Tag beginnt, an welchem die Abortreste, oder vielmehr die Tube entfernt worden ist, und nicht etwa mit dem Tag, an welchem die Decidua abgegangen ist.

Vorläufig glaube ich, dass ein solches Verhalten der Menstruation nach dem Auftreten von auf Tubengravidität verdächtigen klinischen Symptomen erlaubt, nachträglich diese Diagnose zu stellen, vorausgesetzt, dass ein gewöhnlicher Abort auszuschliessen ist.

Schlussfolgerungen.

Am Schluss dieser Arbeit möchte ich die Ergebnisse meiner Untersuchungen in folgender Weise zusammenfassen:

1. Es ist zweckmässig, je nach dem Verlaufe des Tubenaborts den einfachen, vollständigen Tubenabort, bei welchem das ganze Ei aus der Tube ausgestossen wird, zu unterscheiden von

dem unvollständigen, protrahirten Tubenabort, bei welchem Eibestandtheile in der Tube zurückbleiben (Tubenmole).

2. Der vollständige Tubenabort führt unter mehr oder weniger schweren, einmaligen Symptomen zur Bildung einer Hämatocele, welche die verschiedenen bekannten Ausgänge nehmen kann.

3. Beim vollständigen Tubenabort sind die Symptome der acuten inneren Blutung geringer als bei der Ruptur der schwangeren Tube: es kann aber zu schweren Chocerscheinungen kommen, welche theils durch die schmerzhaften Tubenwehen bei sehr erregbarem Nervensystem, theils durch die mechanische Einwirkung des Blutes auf das Peritoneum sich erklären lassen. Gelegentlich tritt beim acuten Zufall Zucker im Urin auf.

4. Beim unvollständigen protrahirten Tubenabort kommt es durch Blutung zur Zerstörung des Eies und zur Bildung einer Mole in der Tube. Das dabei in die Tube ergossene Blut entleert sich, wenn das Ostium abdominale offen ist, in die Bauchhöhle, wo es zur Bildung einer Hämatocele führt. So lange das degenerirte Ei oder ein Theil desselben in der Tube bleibt, führt es in ähnlicher Weise wie beim protrahirten uterinen Abort, zu weiteren, anfallsweise auftretenden Blutungen, welche eine Vergrösserung der Hämatocele zur Folge haben. Das klinische Bild besteht zunächst in Tubenwehen, Abgang einer Decidua und dann in mehreren auf einander folgenden Anfällen von wehenartigen Schmerzen mit den Symptomen der inneren Blutung, während man local zunächst eine Anschwellung der Tube und dann das Auftreten einer sich allmälig vergrössernden Hämatocele constatiren kann. Bei den Anfällen können die Symptome der acuten Anämie einen hohen Grad erreichen, das Charakteristische liegt aber in der häufigen Wiederholung derselben.

5. Man findet gelegentlich bei Tubenmolen an der Insertionsstelle des degenerirten Eies eine hochgradige Verdünnung der Tubenwand, und zwar auch wenn das Ostium abdominale weit offen ist und keine grosse Spannung in der Tube bestehen kann. Diese Verdünnung der Tubenwand lässt sich am besten durch eine rein locale Dehnung der Wand infolge des ursprünglich nur zwischen derselben und dem Ei gelegenen Blutergusses erklären. Es ist wahrscheinlich, dass eine Zunahme der in dieser Weise zu Stande gekommenen Dehnung und Verdünnung der Wand gelegentlich zu einer Ruptur der Tube an dieser Stelle auch beim Offenbleiben des Ostium abdominale führen kann.

6. Bei protrahirten Tubenaborten mit offenem Ostium abdominale ist die Entfernung der Abortreste resp. der Tubenmole mit Erhaltung der Tube als das Ideal der Therapie zu betrachten. In den meisten Fällen wird die Abtragung der ganzen Tube nöthig sein. Deshalb ist bei diagnosticirten protrahirten Tubenaborten die Laparatomie das einzige einzuschlagende operative Verfahren und jede Operation von der Scheide aus zu verwerfen.

7. Die Hämatocele retrouterina kann in gewissen Fällen und unter nicht näher zu bezeichnenden Bedingungen eine solche Beschaffenheit annehmen, dass sie wie ein Tumor enucleirt werden kann. Bei der Laparatomie sollte jedesmal vor der Eröffnung einer Hämatocele zunächst ein Versuch mit deren Ausschälung gemaeht werden.

8. Die erste Periode nach der Unterbrechung der Tubengravidität stellt sich im Laufe der ersten 6—7 Wochen wieder ein, welche der vollständigen Beendigung des Aborts resp. der Entfernung der Tube (bei protrahirtem Tubenabort) folgen. Aus diesem Verhalten der Periode können gelegentlich nachträglich diagnostische Rüekschlüsse gezogen werden.

Meinem hochverehrten früheren Chef, Herrn Professor Freund, möchte ich noeh am Sehlusse dieser Arbeit meinen besten Dank für die gütige Ueberlassung des Materials aussprechen.

Erklärung der Tafelabbildung.

Fall III: Schnitt durch die Insertionsstelle des Eies an der Tube.

a Serosa und neugebildetes Gewebe.
b Muscularis circul.
c Muscularis longit.
d Chorionzotte im Blutcoagulum.
e e_1 Deciduagewebe.
f Fibrinstreifen an den Deciduafetzen hängend.
g Arterie.
h Vene.
i Schleimhautepithel der Tube.
i_1 Auf die Aussenfläche des Eies umgeschlagene Tubenschleimhaut.
k Blutcoagulum (Mole).

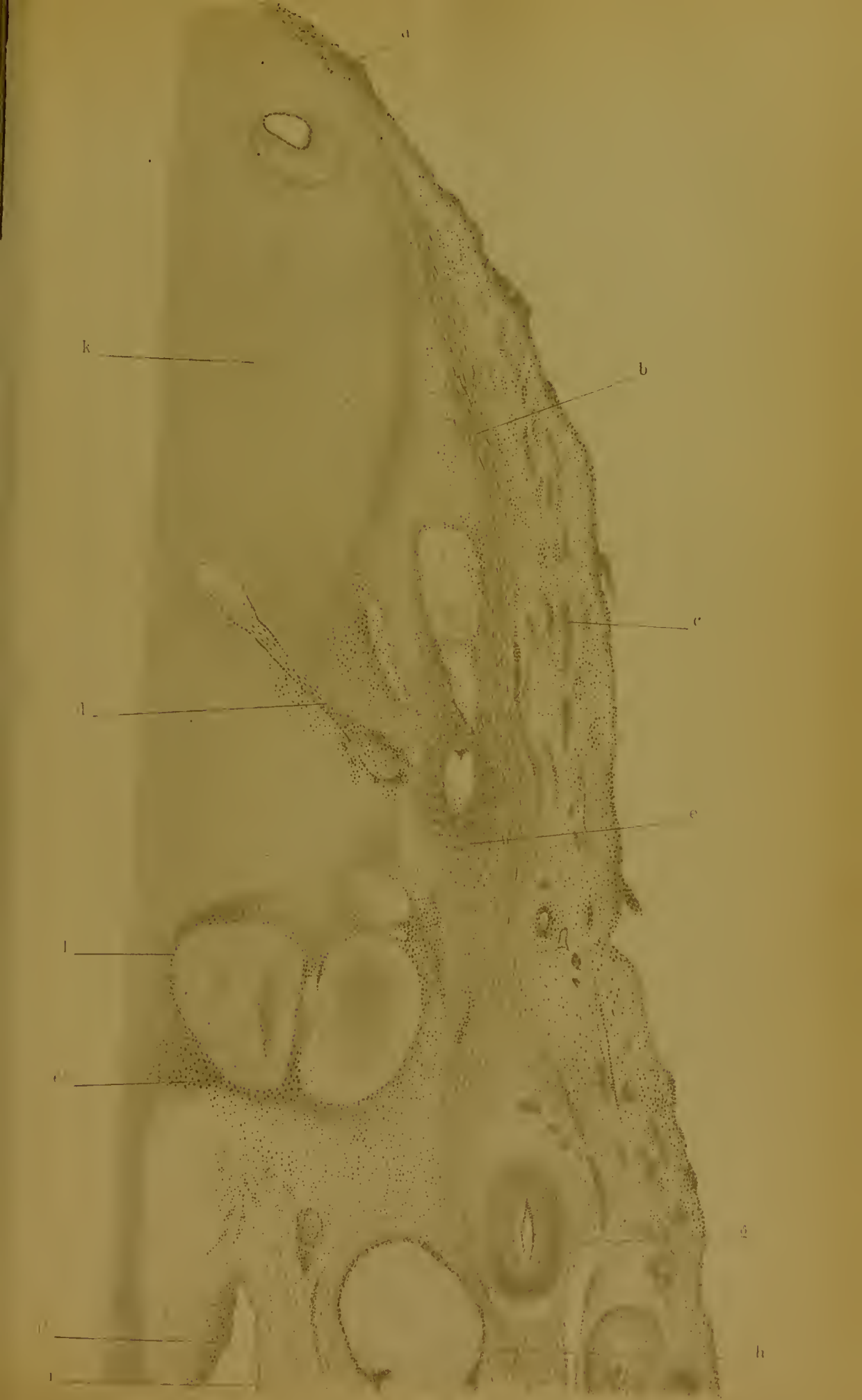
a
k
b
c
d
e
l
f
g
h
i